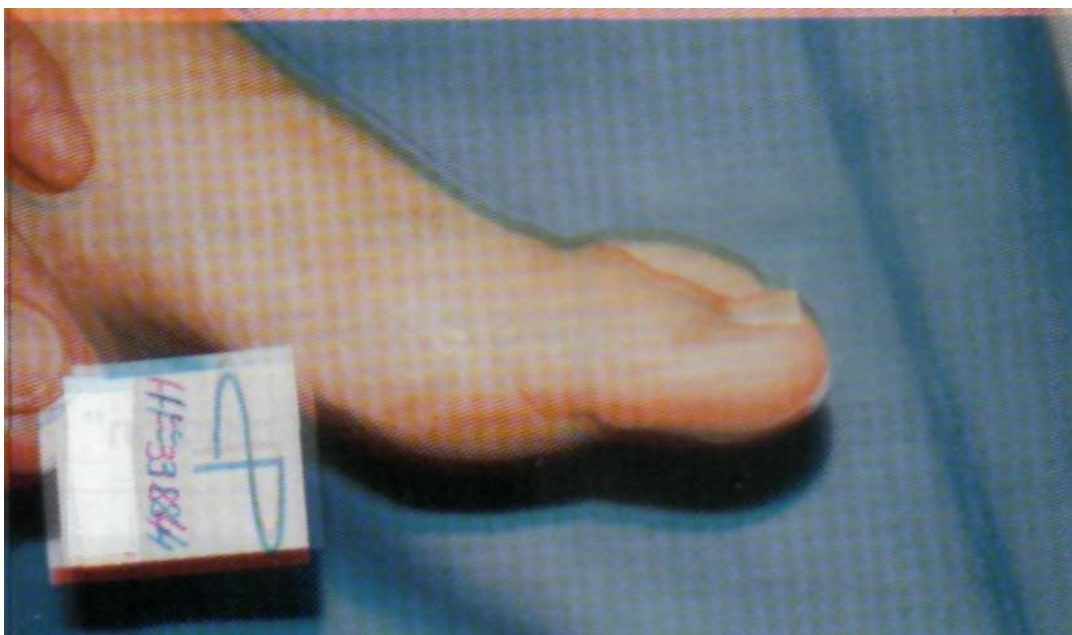
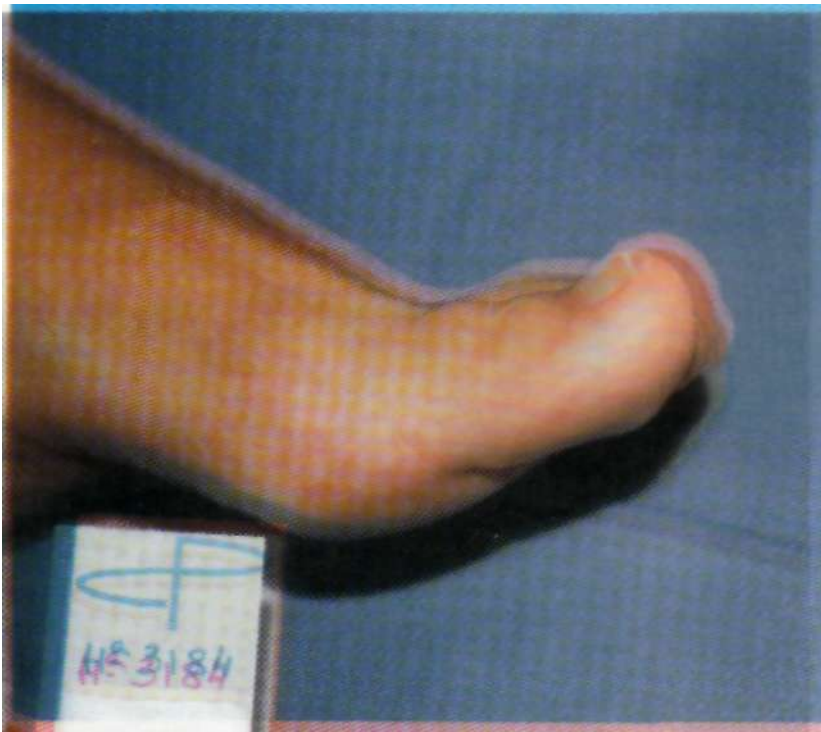


ALTERNATIVAS
EN EL TRATAMIENTO
QUIRÚRGICO DE LA

EXOSTOSIS SUBUNGUEAL

Dentro de las múltiples patologías con las que nos encontramos a diario en la práctica clínica podemos ver un problema que no por ser pequeño resulta menos "molesto" para nuestros pacientes. Nos estamos refiriendo al dolor, generalizado o puntual, en el dedo gordo del pie; asociado o no a onicocriptosis, uñas micóticas o hipertróficas, signos externos que aprecian los pacientes pero que a menudo van acompañados de exostosis subungueal.





INTRODUCCIÓN

Dentro de las múltiples patologías con las que nos encontramos a diario en la práctica clínica podemos ver un problema que no por ser pequeño resulta menos "molesto" para nuestros pacientes.

Nos estamos refiriendo al dolor, generalizado o puntual, en el dedo gordo del pie; asociado o no a onicocriptosis, uñas micóticas o hipertróficas, signos externos que aprecian los pacientes pero que a menudo van acompañados de exóstosis subungueal.

DEFINICIÓN ETIOLOGÍA

En nuestra experiencia hay dos etiologías que provocan dolor en el hallux, presentes en un número importante de los casos:

- a) Dedo en cuchara: hiperextensión de la falange distal del primer dedo producido por una retracción del tendón del hallux. (Foto 1).
- b) Exóstosis subungueal: como consecuencia de los fenómenos traumáticos provocados por la hiperextensión de la falange distal se produce un cre-

cimiento reactivo que da lugar a una periostitis o a una formación cartilaginosa representando un pequeño osteocondroma. (Foto 2).

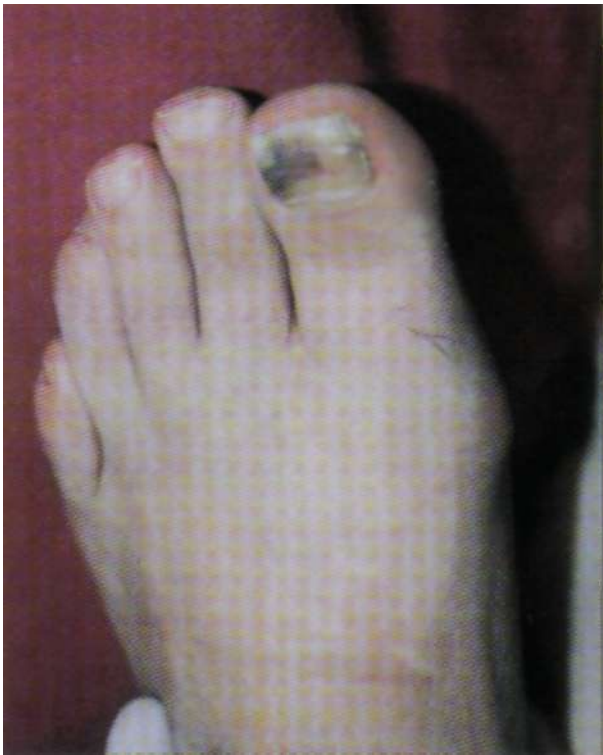CLÍNICA

El síntoma principal es el dolor; nosotros pensamos que está presente por el "efecto mecánico" producido por la compresión entre la falange y el zapato agravado por la hiperextensión del primer dedo que se produce en la fase de propulsión del antepie durante la marcha; acción debida principalmente a la contracción de los músculos tibial anterior, extensor largo y común de los dedos y extensor largo propio del hallux.

Este traumatismo continuo desencadena reacciones en el dedo como: (Foto 3).

- Hematomas subungueales.
- Helomas subungueales.
- Onicodistrofias.
- Lisis ungueales.

Y como consecuencia final una reacción perióstica que dá lugar a un crecimiento reac-



tivo formándose la exóstosis subungueal, que en ocasiones puede presentar un casquete cartilaginoso que aumenta el fenómeno compresivo sin detectarse radiográficamente.

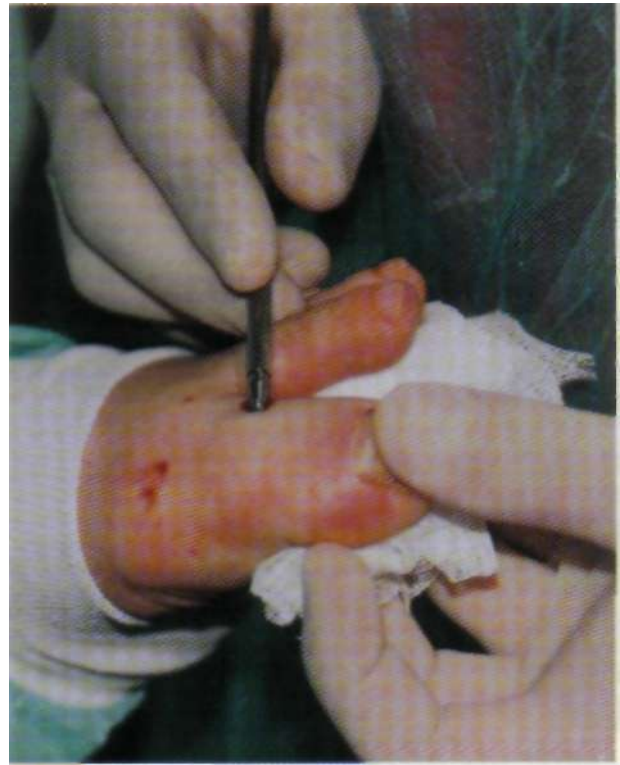DIAGNÓSTICO DIFERENCIAL

Con las siguientes entidades:

- Verruga subungueal.
- Granuloma piógeno.
- Glomangioma.
- Carcinoma del lecho ungueal.
- Panadizo melanótico.
- Encondroma.
- Queratocantoma.

TRATAMIENTO

Hasta ahora el tratamiento consistía en la exossectomía, siendo una técnica propicia la realizada mediante procedimientos M.I.S.



Algunos autores recomiendan como procedimiento suplementario el alargamiento del extensor propio del hallux.

Este procedimiento lo hemos venido utilizando como técnica asociada a la exossectomía o a la matricectomía total o parcial desde hace seis años aproximadamente.

Hace un año hemos empezado a utilizar este procedimiento como único ya que elimina el factor desencadenante del síntoma principal; el dolor, debido a la retracción del extensor del hallux.

TÉCNICA QUIRÚRGICA

Previo bloqueo anestésico del primer dedo y una vez procedido con las medidas asépticas estándar se procede con un bisturí Beaver hoja n- 64 a realizar una incisión perpendicular a la falange a una distancia de 1 cm proximal a la articulación interfalángica en la zona dorso lateral/medial del dedo. (Foto 4.)

Se desliza la hoja de bisturí, con el corte paralelo a la falange justo por debajo de la piel y sobre el tendón del extensor. Se gira el corte

del bistrú a plantar y forzando la falange distal en plantarflexión se procede al corte del extensor del hallux.

Se sutura la incisión con nylon 4/0 o con sutura tipo Steristrip. Se mantiene la corrección con un vendaje de Hypafix o similar estéril. (Foto 5).

CONCLUSIONES

Hemos presentado esta técnica como alternativa a la tradicional exoscetomía por que creemos que es un procedimiento sencillo, con un excelente resultado y que altera en un grado mínimo la vida cotidiana del paciente.

La tenotomía del extensor del hallux al nivel descrito anteriormente no debe producir pérdida total de la función extensora del dedo, ya que a ese nivel el tendón se inserta por medio del ligamento de Hood en la falange y en la cápsula interfalángica. Una tenotomía más distal produciría una capsulotomía parcial con la consiguiente posición a plantar de la falange distal. (Foto 6 y 7.)