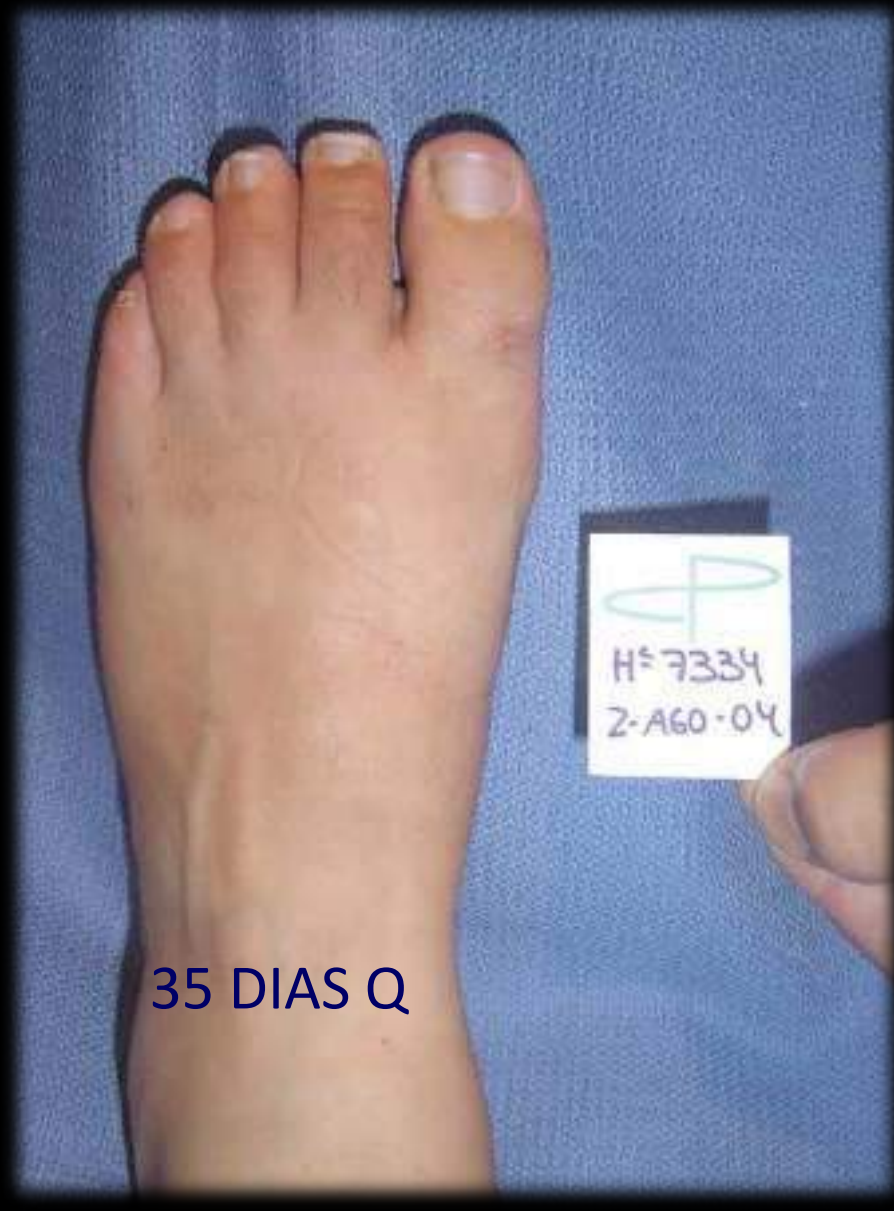
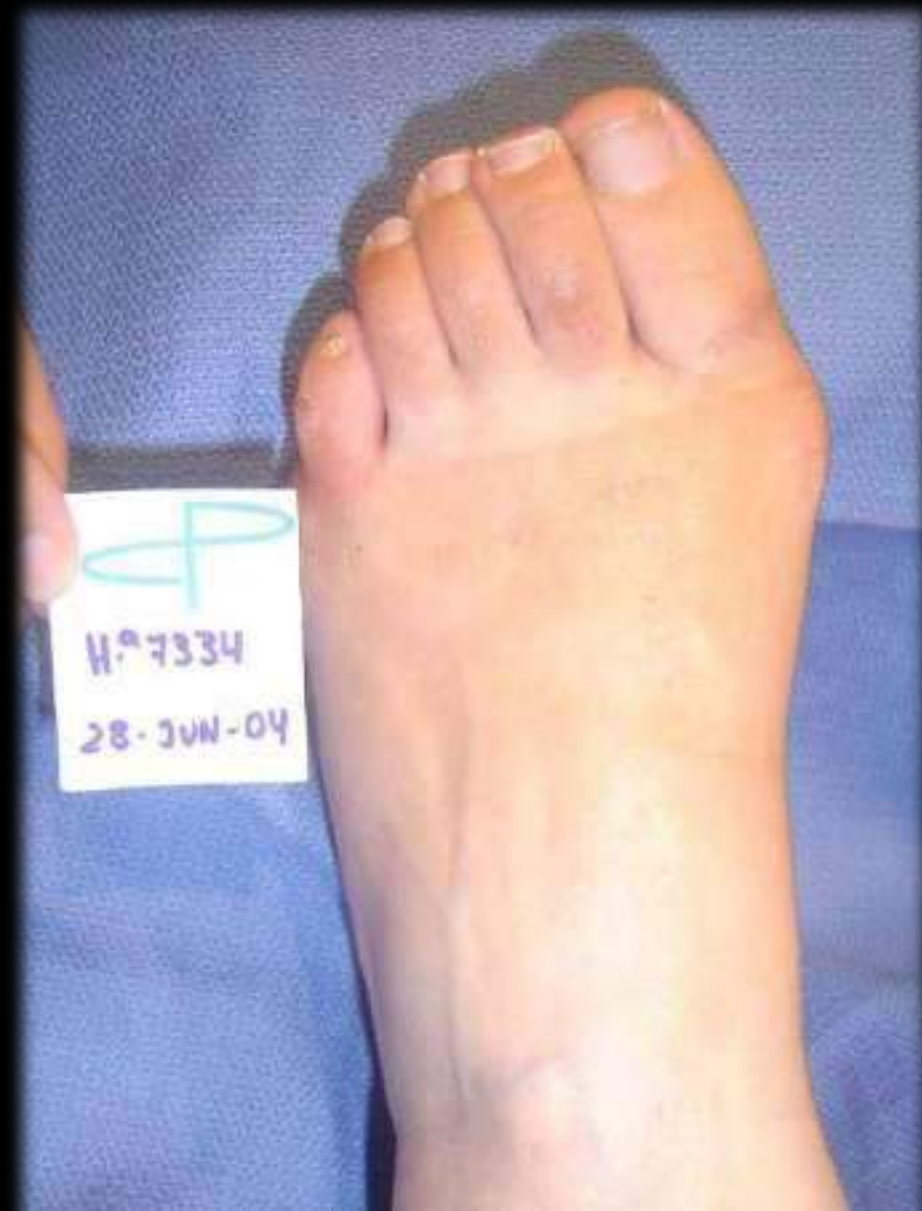
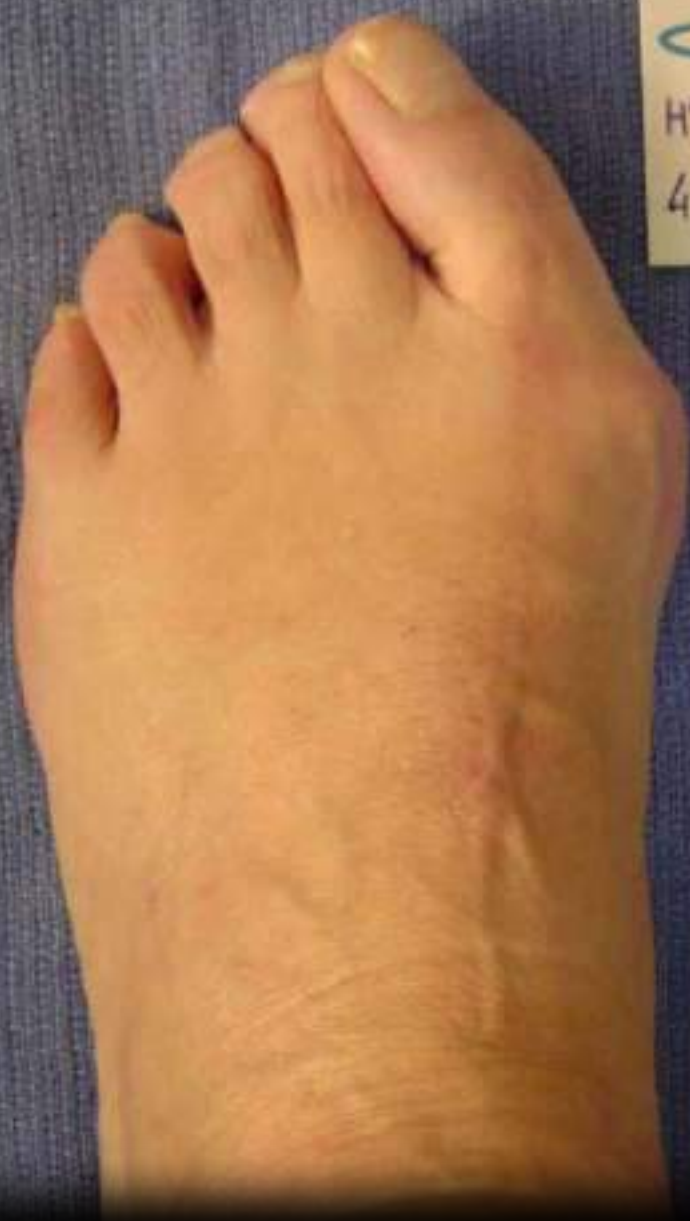
ANTEPIE....





H*13943 4

4-ENE-11

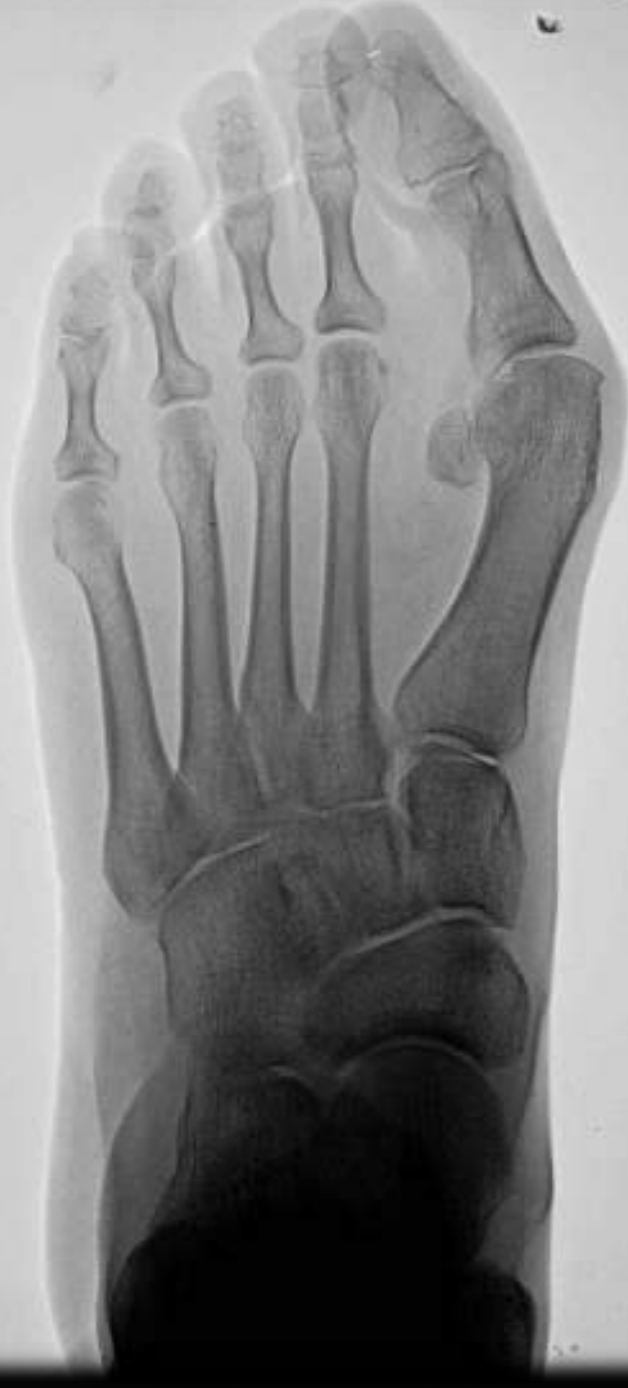18:21

CLINICA PIQUERAS R

H^o13943

4-ENE-11

MADRID



SERIAL NUMBER 2331003208C19768

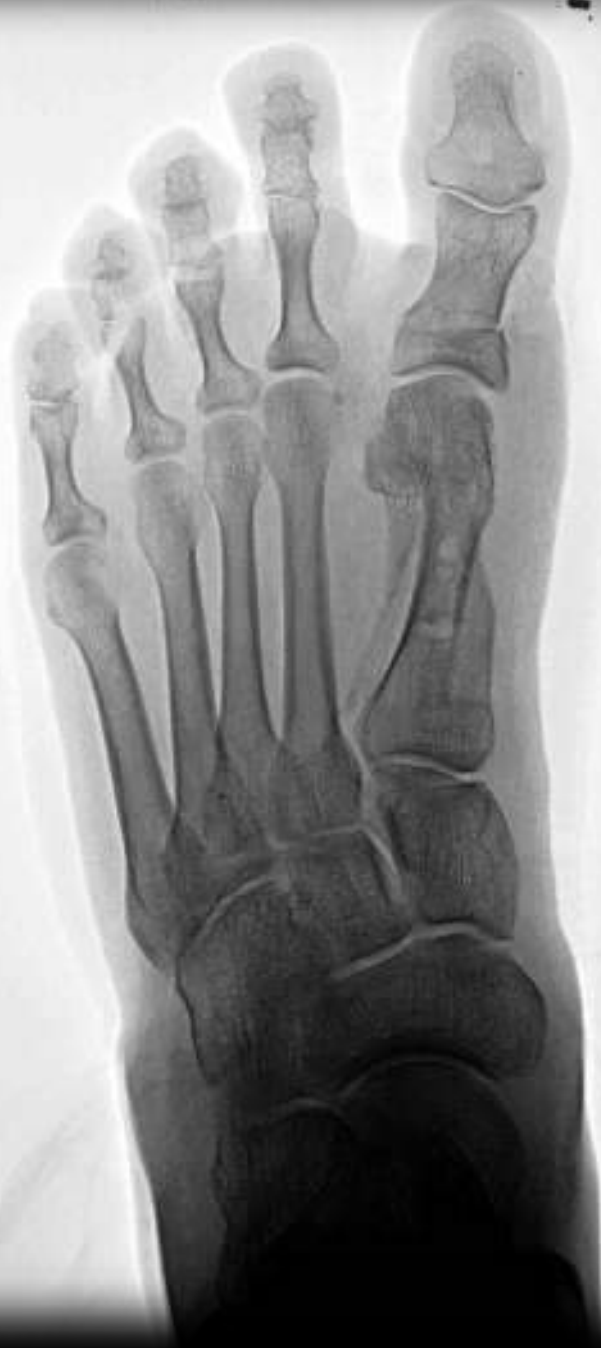

ÁCIDO POLILÁCTICO

CLINICA PIQUERAS

Hº 13943
POST Q

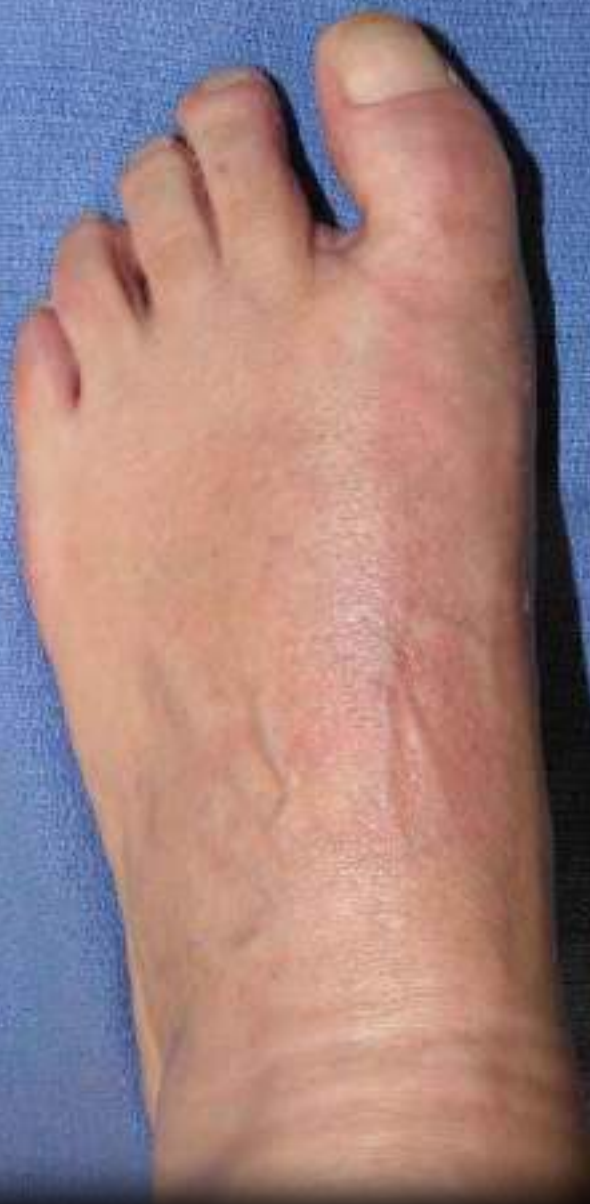MADRID





H^a13943

18-MAR-11



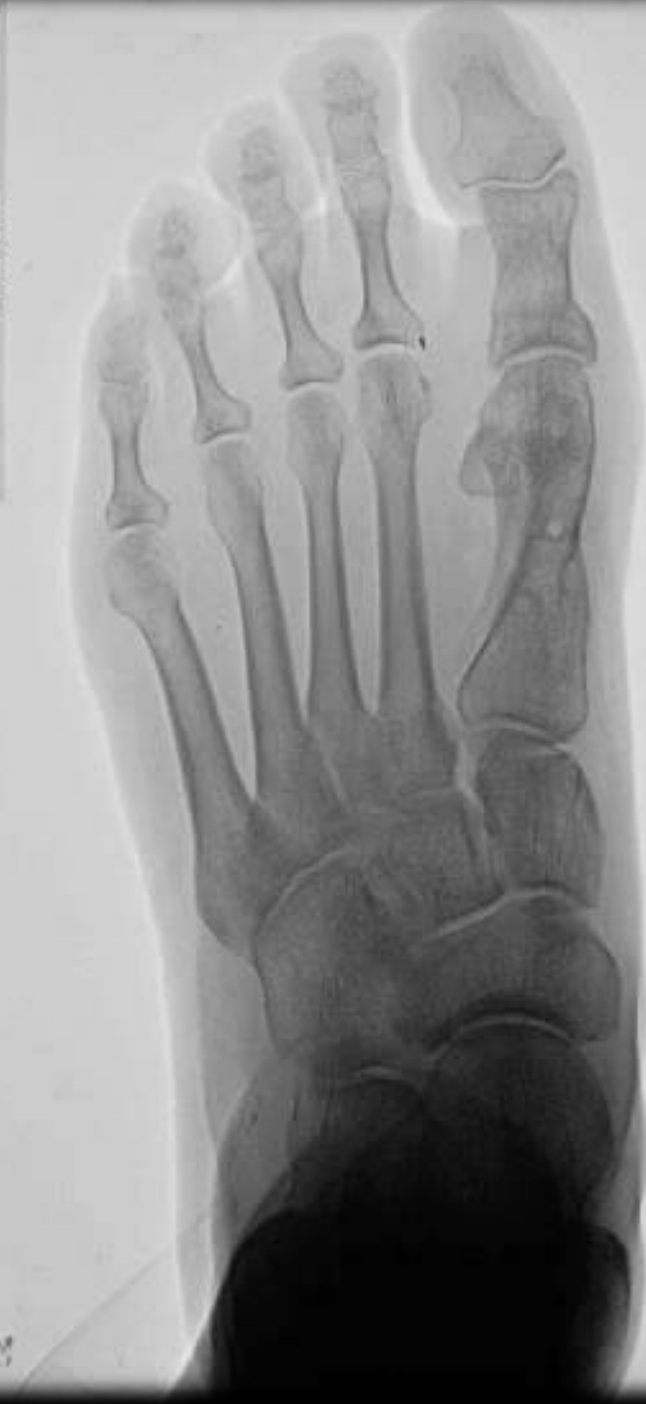SERIAL NUMBER 2239205136C19911

CLINICA PIQUERAS

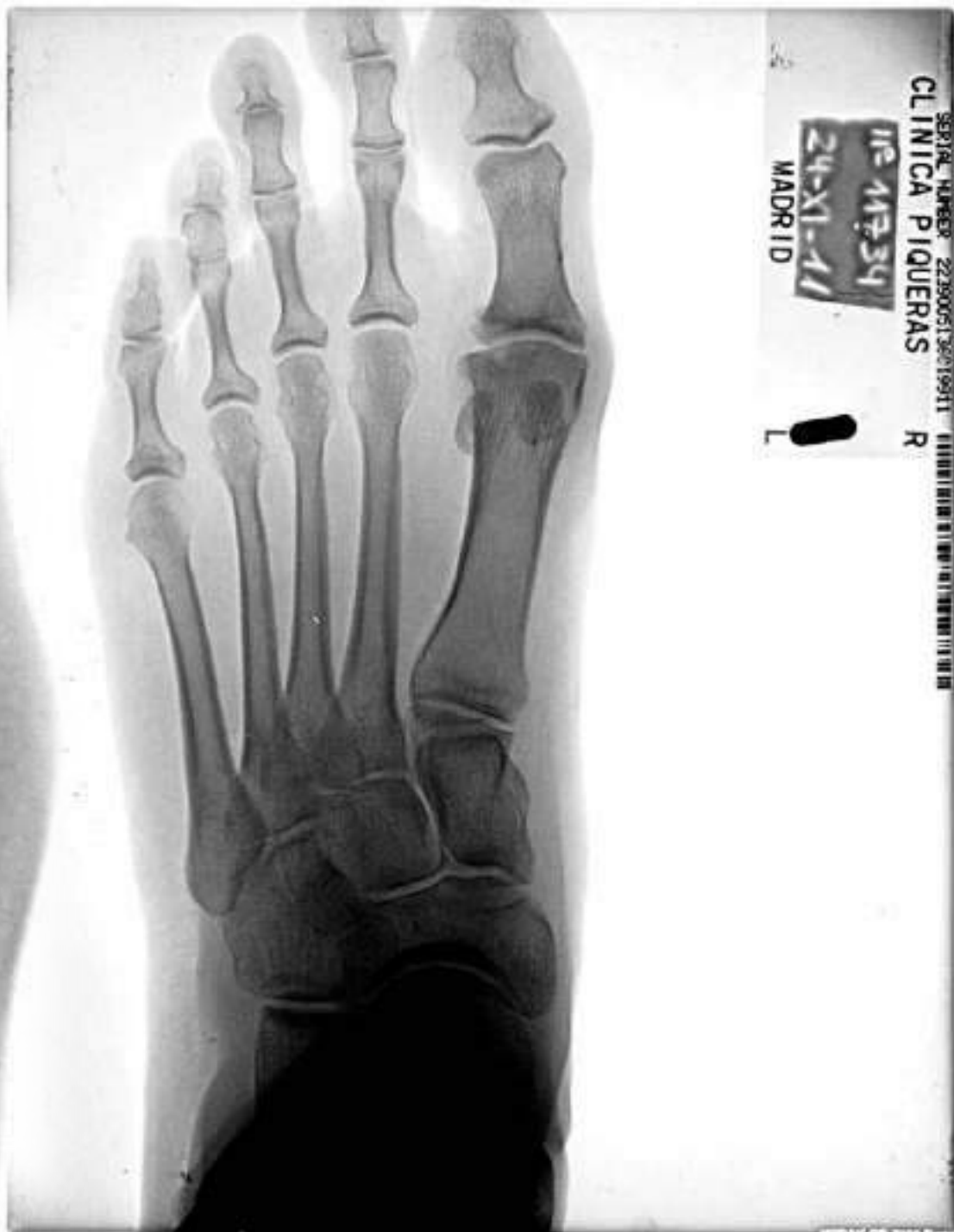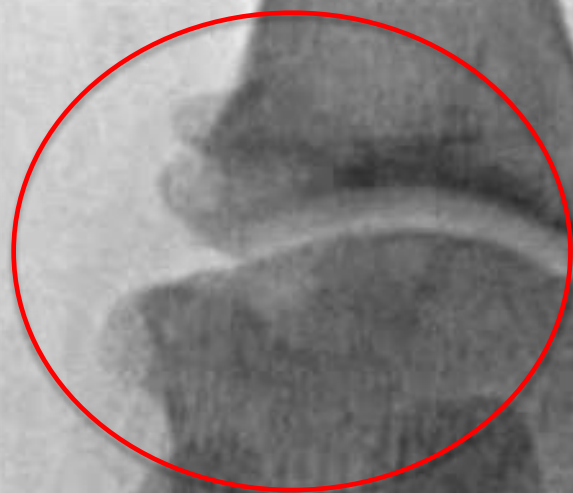H¹³043

23-Aug-12

MADRID



HALLUX RÍGIDUS...



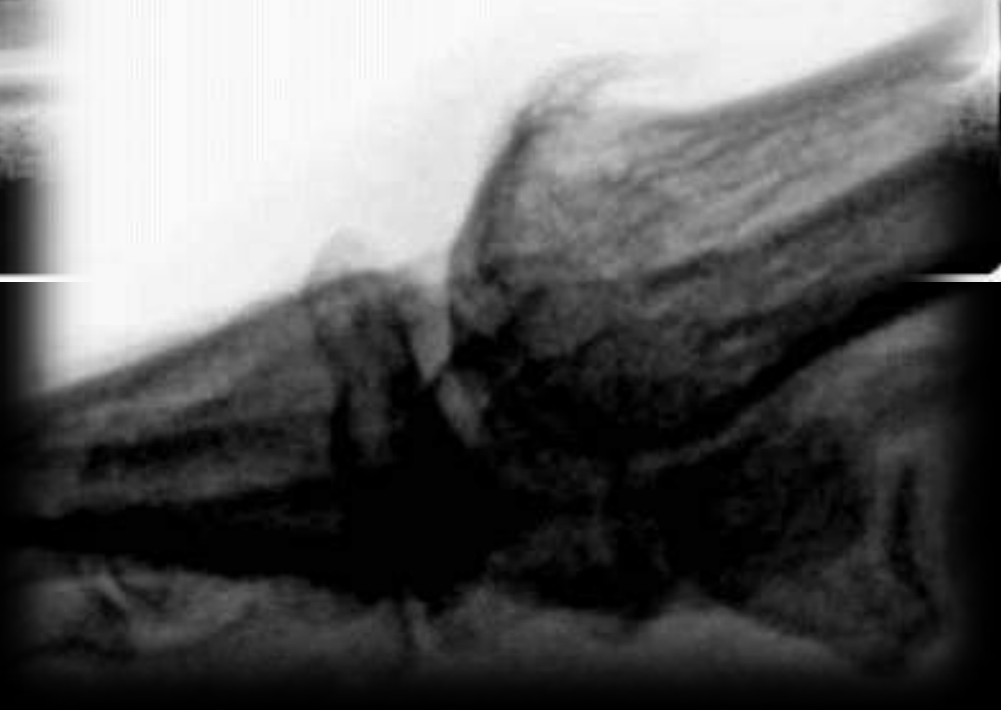
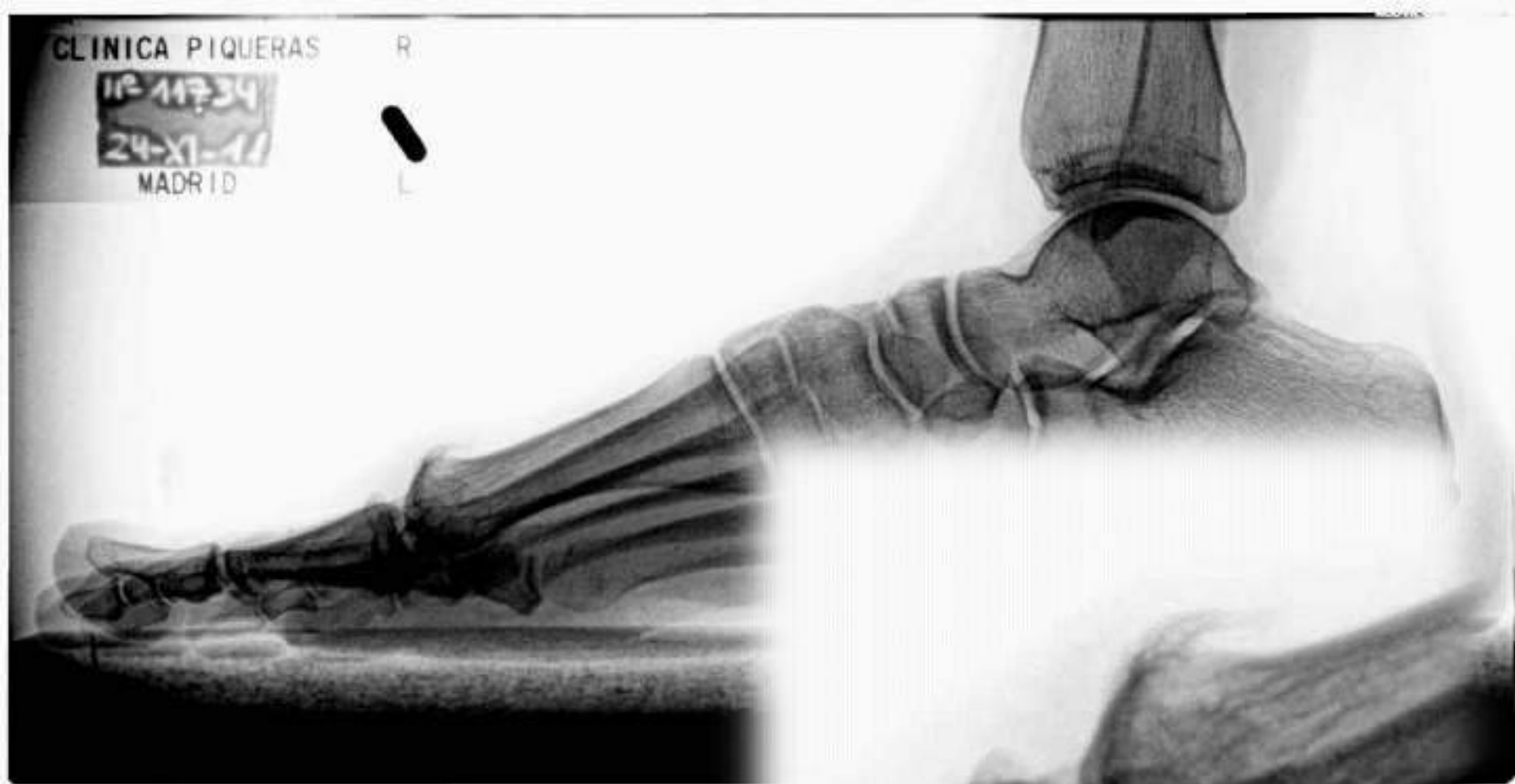
CLINICA PIQUERAS

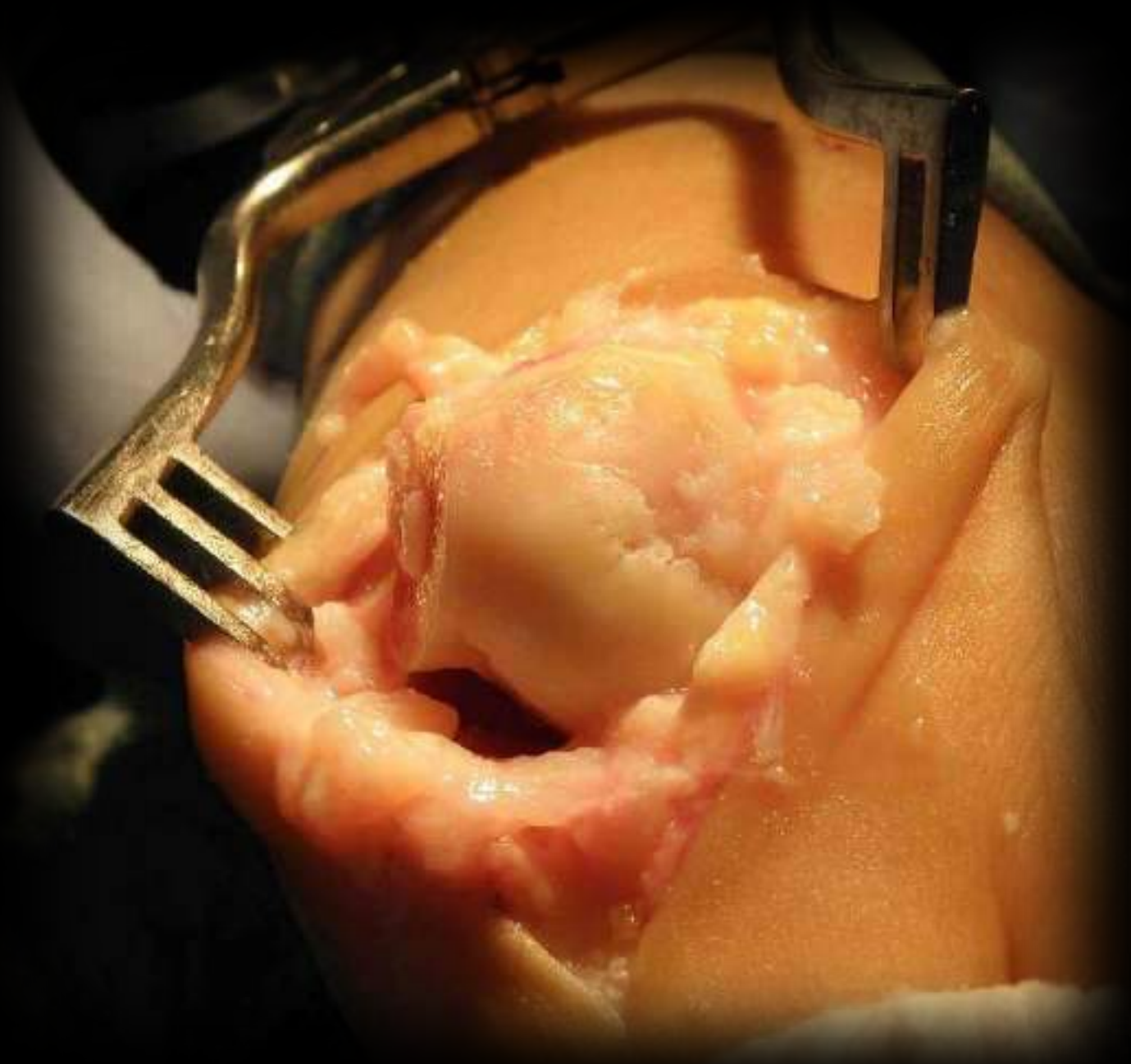
R

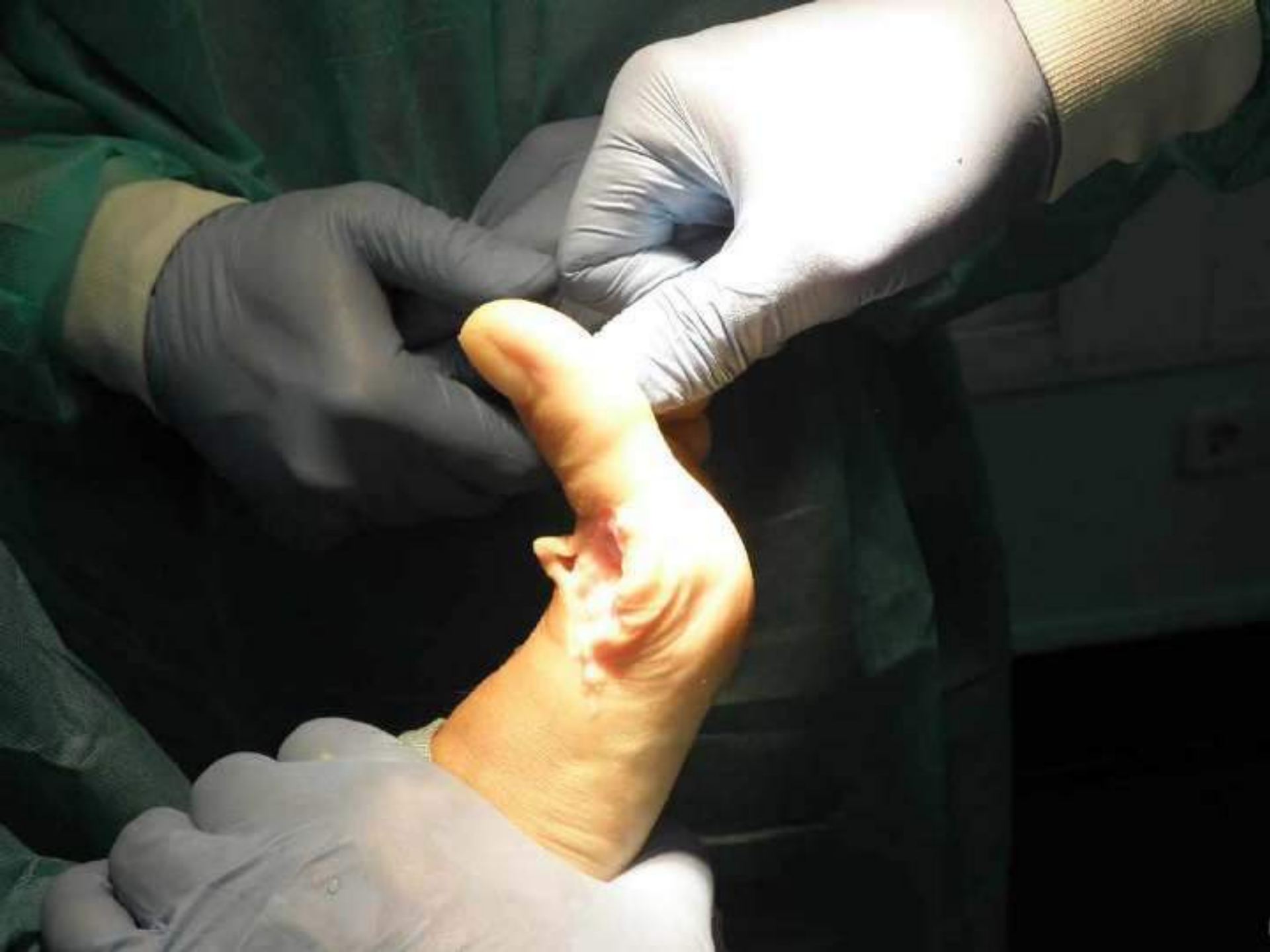112-117-34
24-XI-41

MADRID

L







SERIAL NUMBER 2239005136019911 0100010000111001011000001001000

CLINICA PIQUERAS

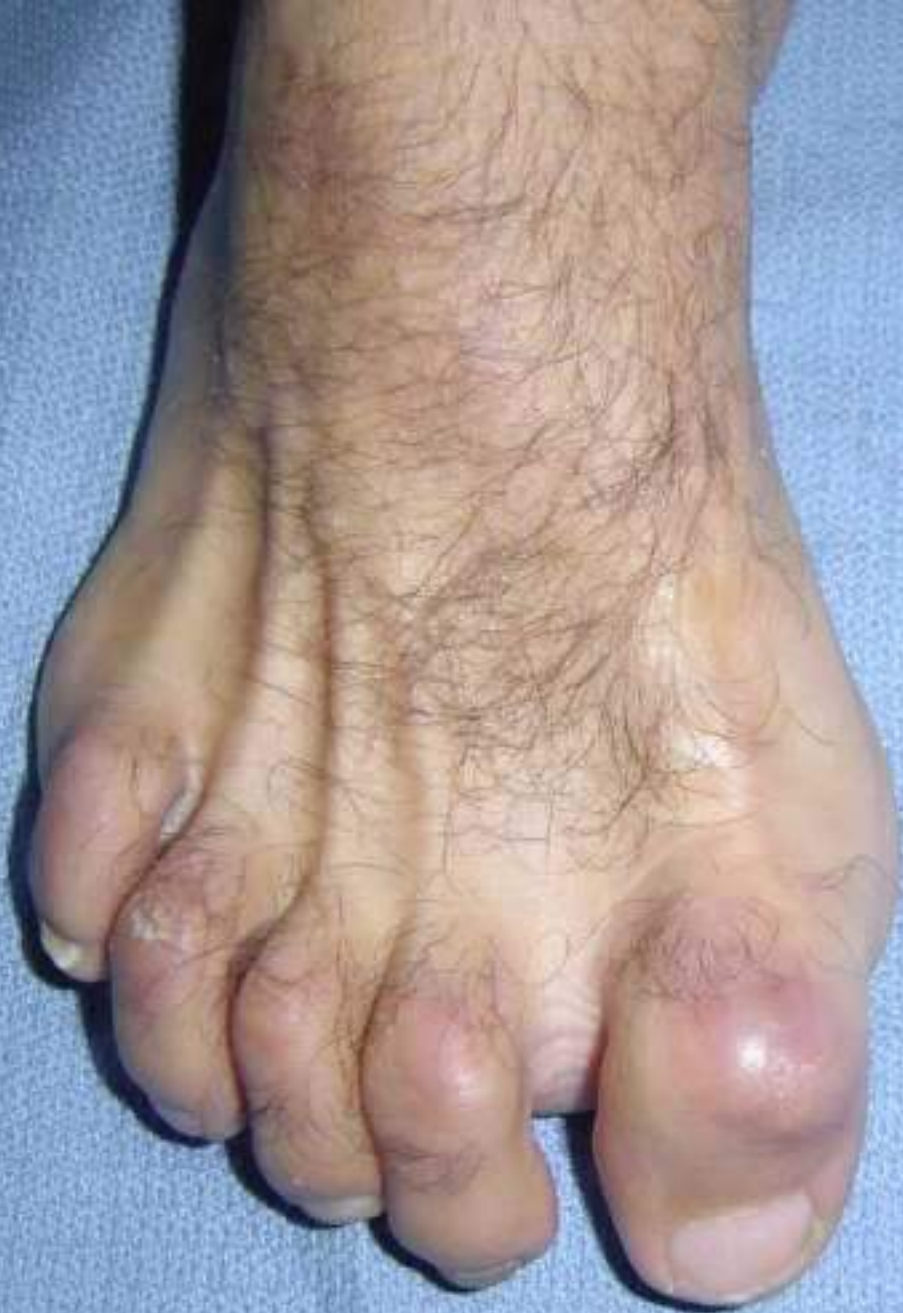R

40734
4063112

MADRID

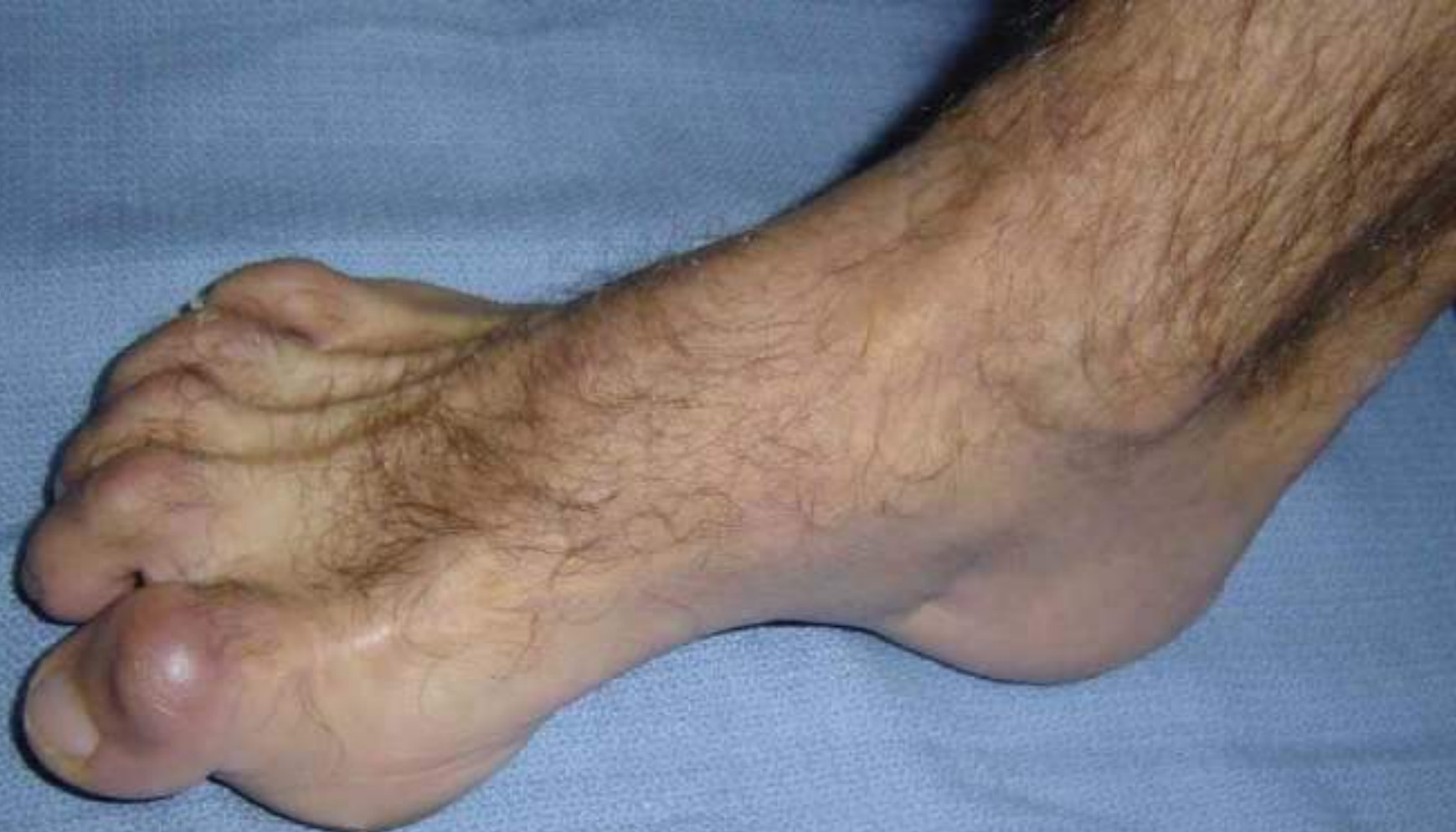L



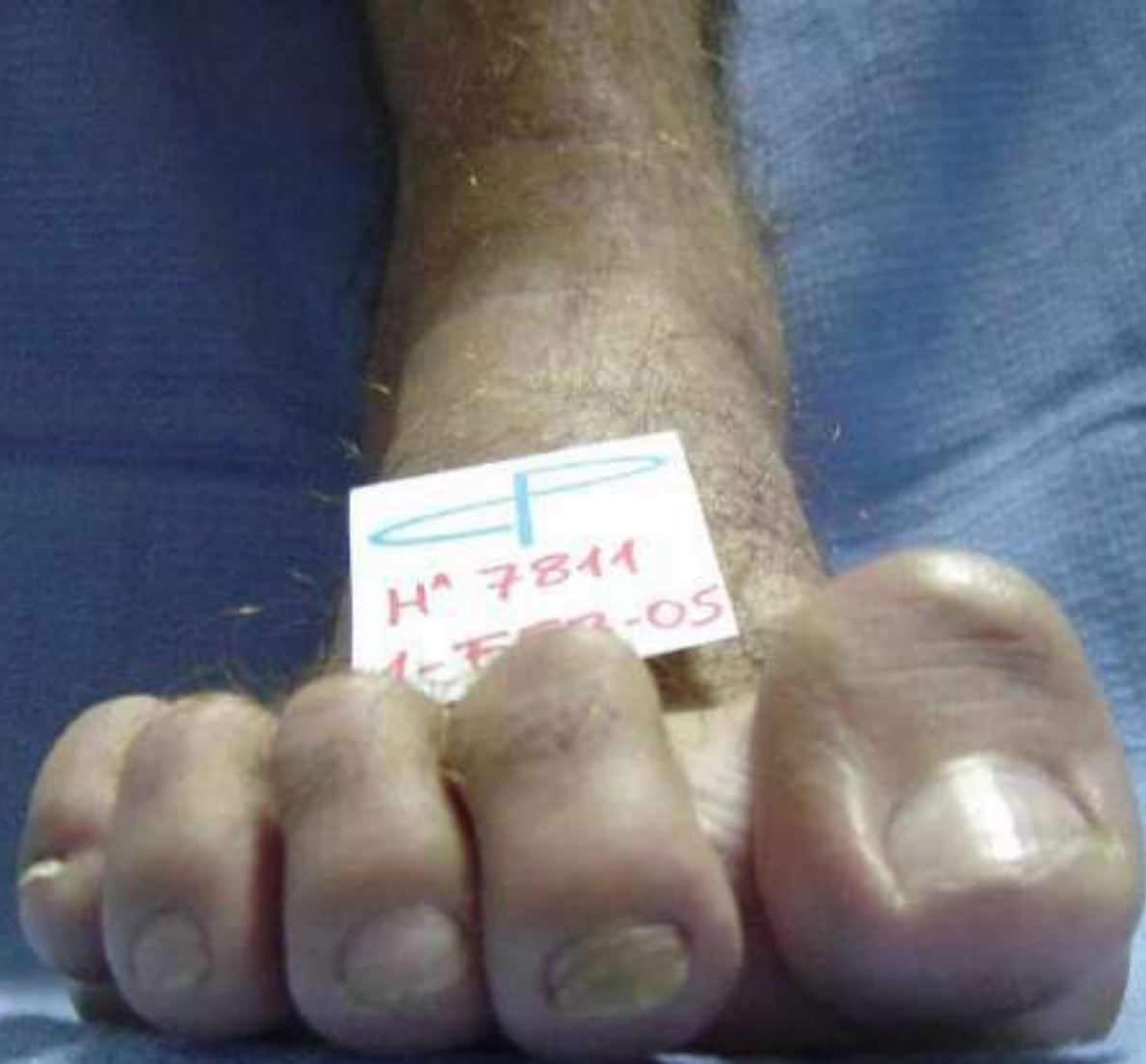

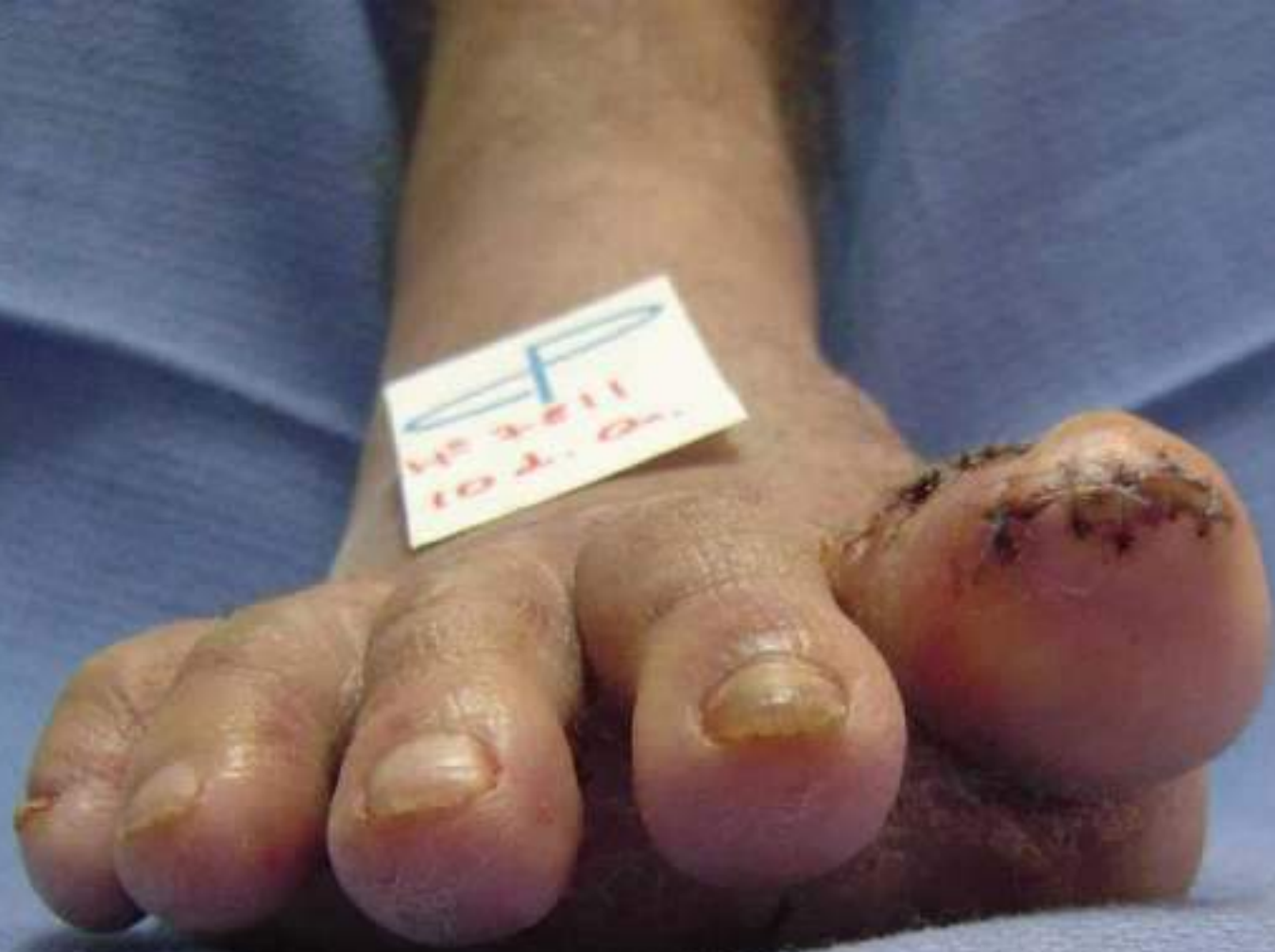H* 7811

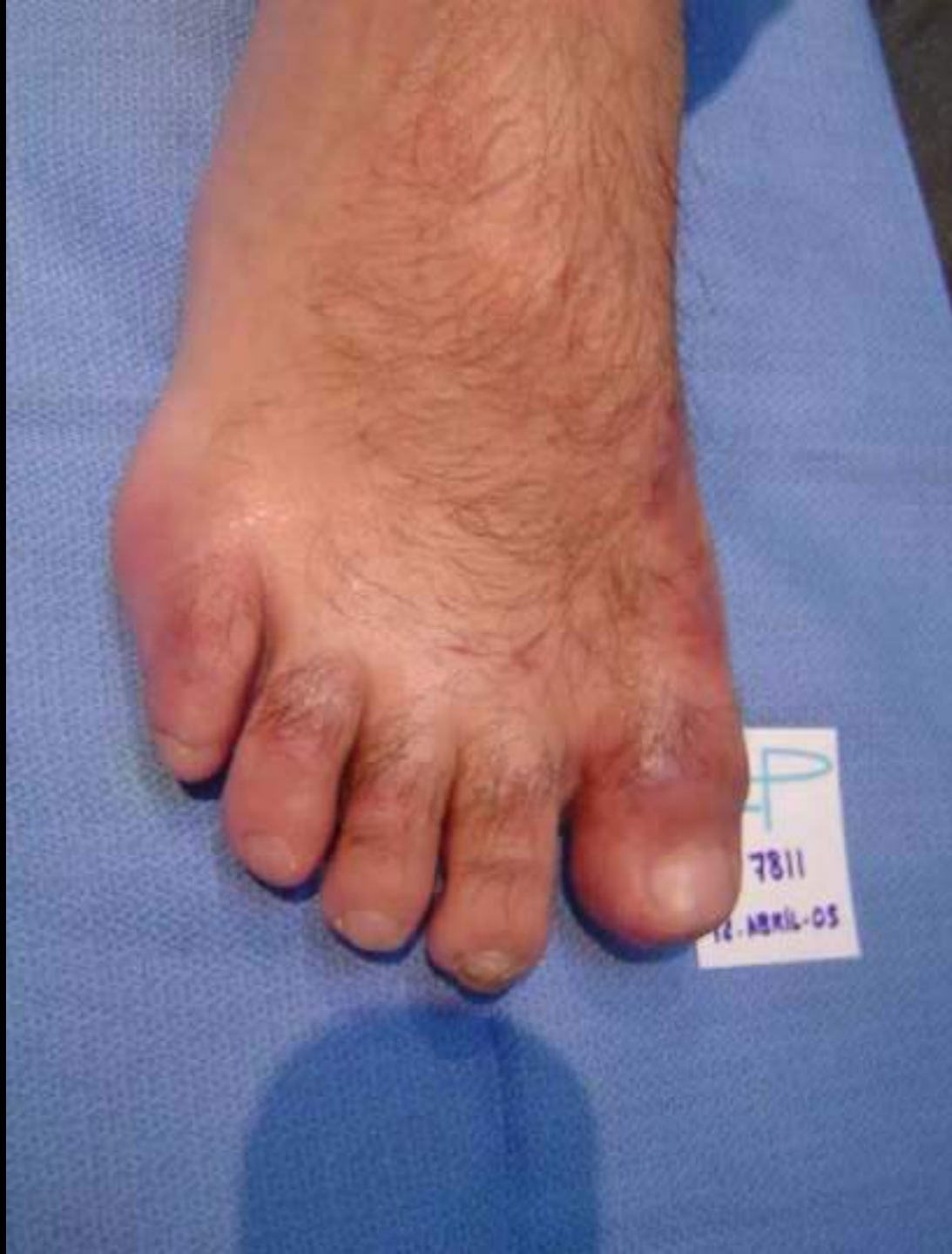1-FEB-05

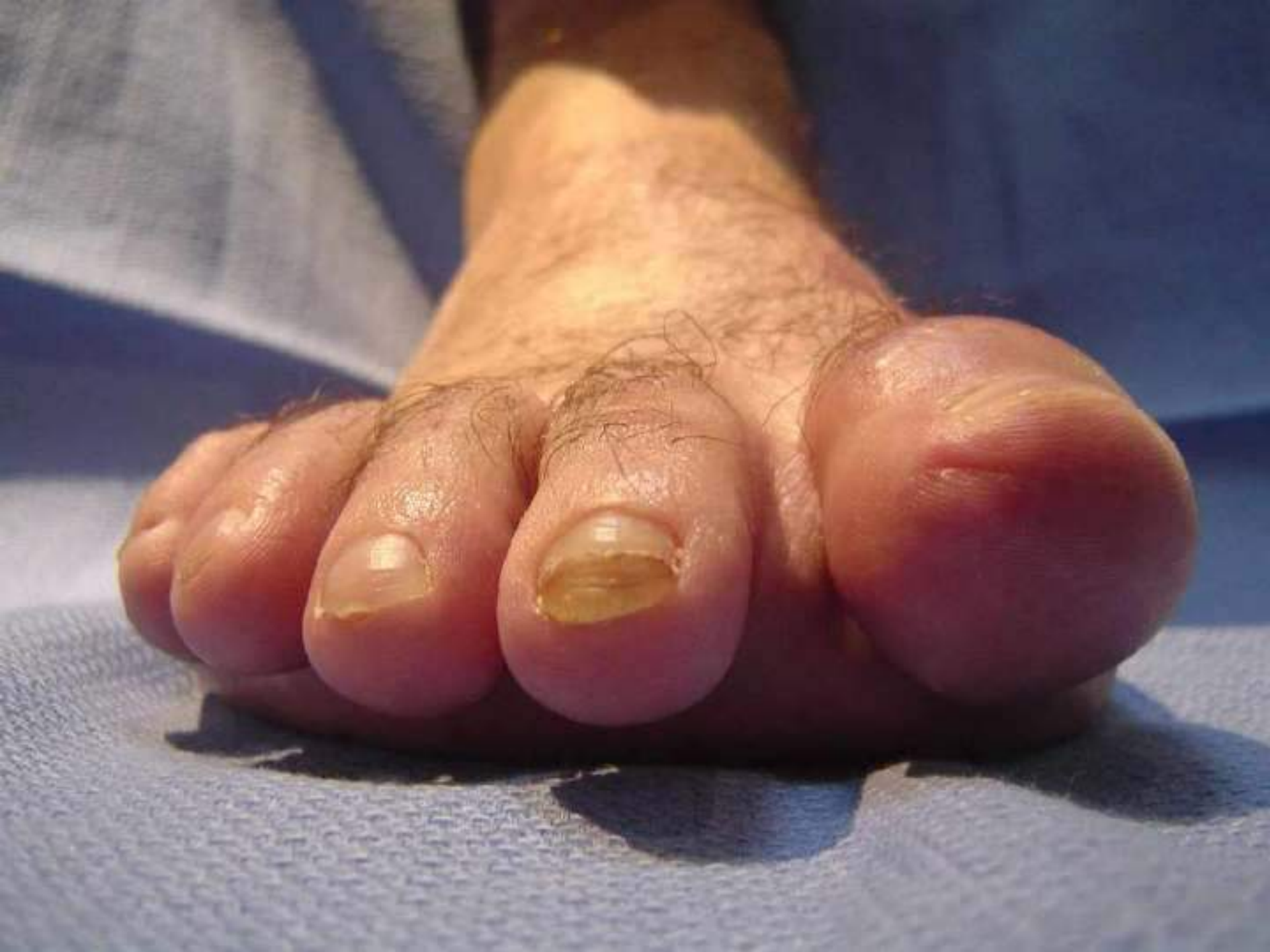


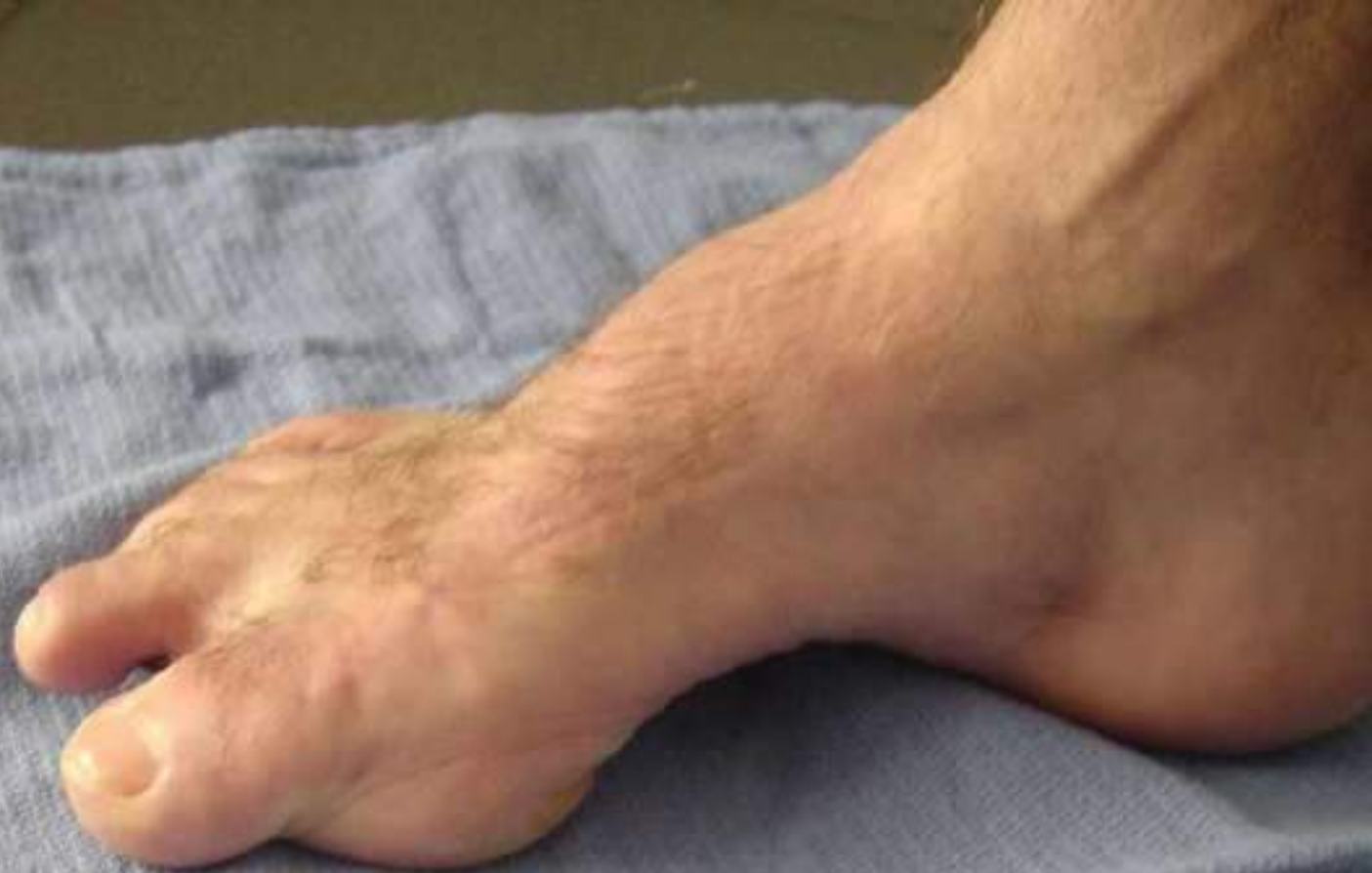♀
H# 7811
1-FEB-05



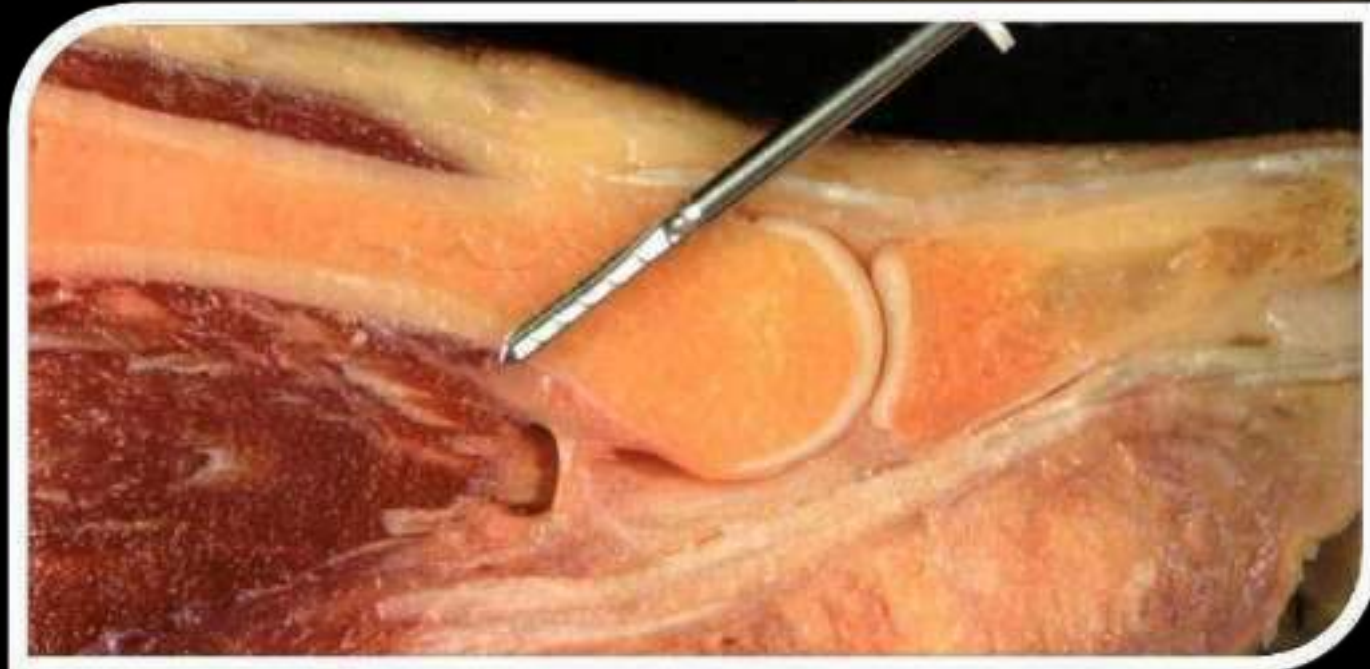
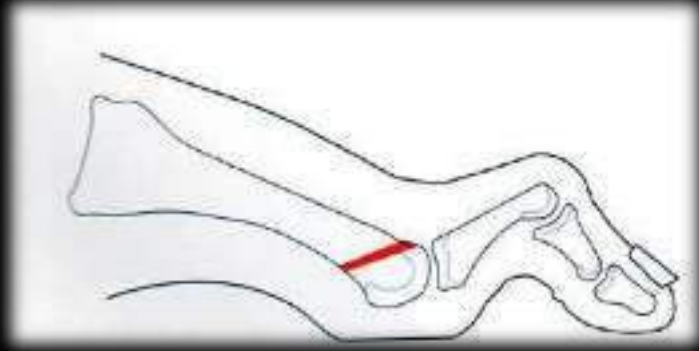
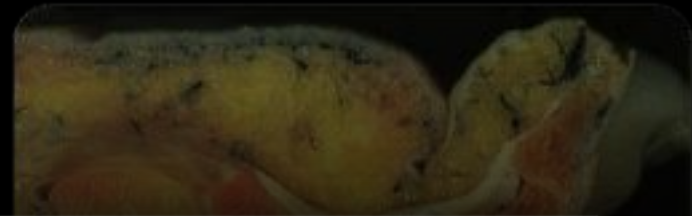
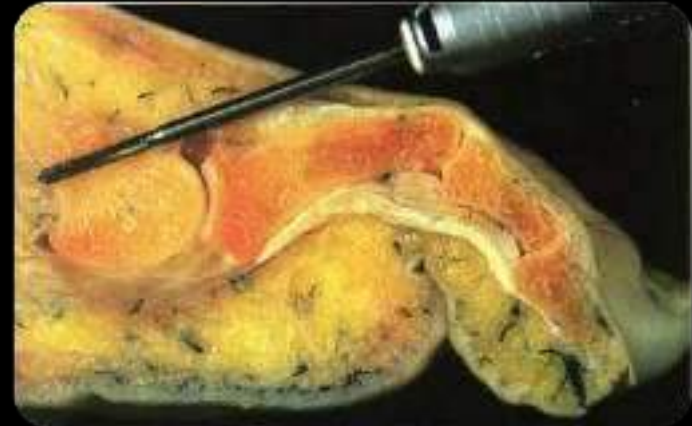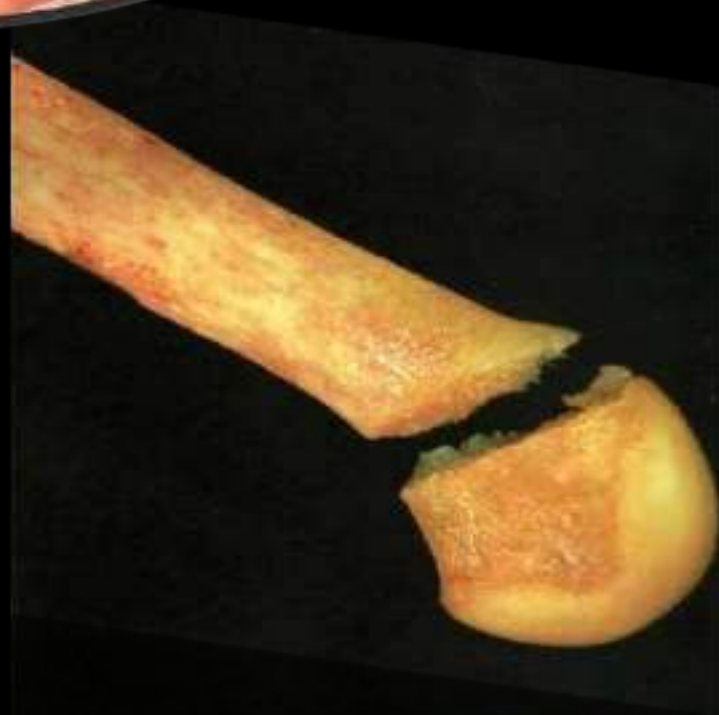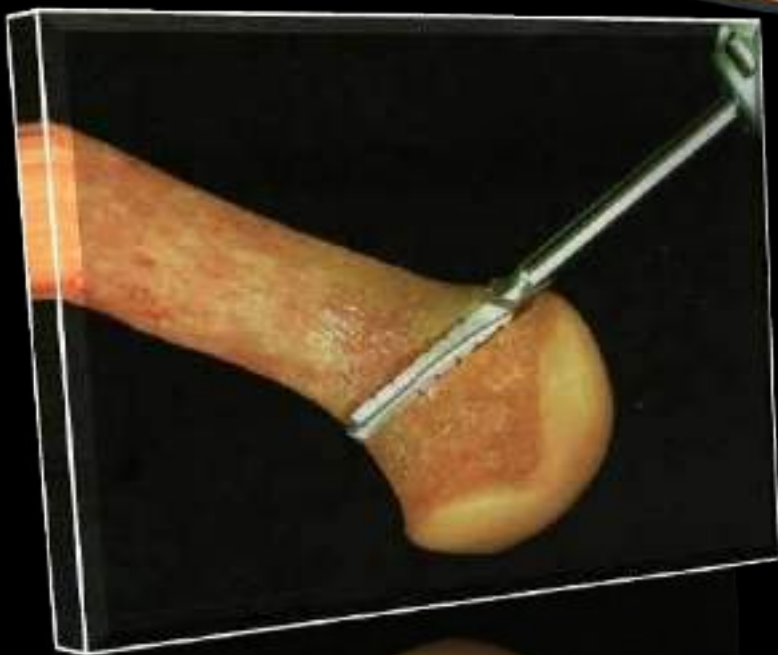




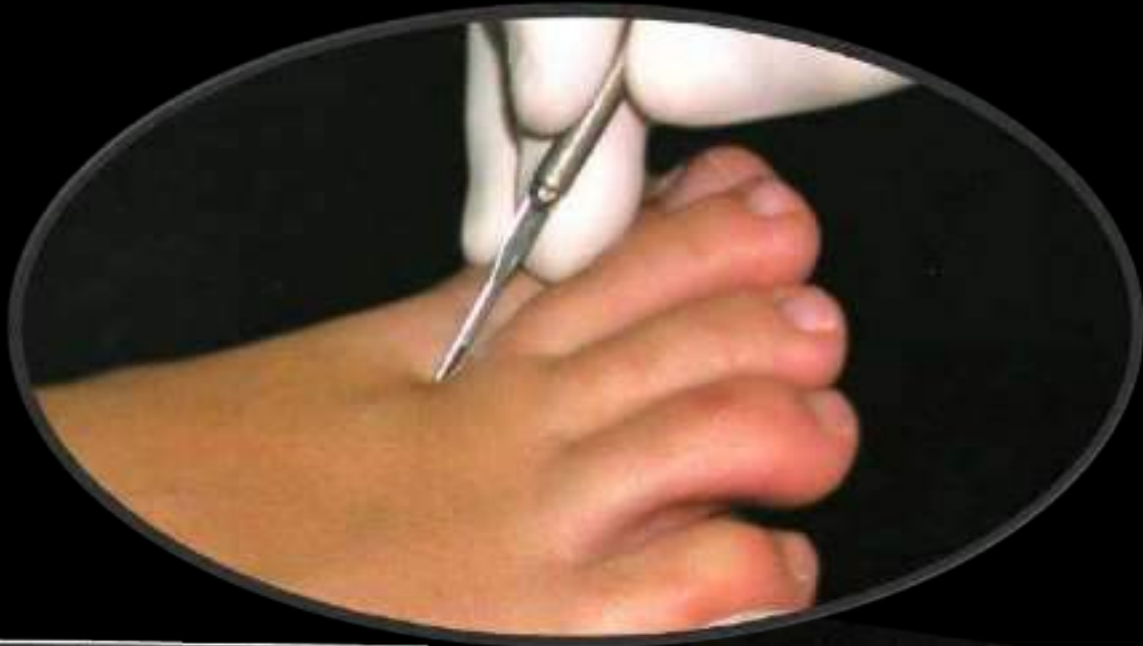

METATARSALGIAS....





METATARSALGIAS....

7502

FA: 08
10/05/04
12:51:09 PM

FILE: 04

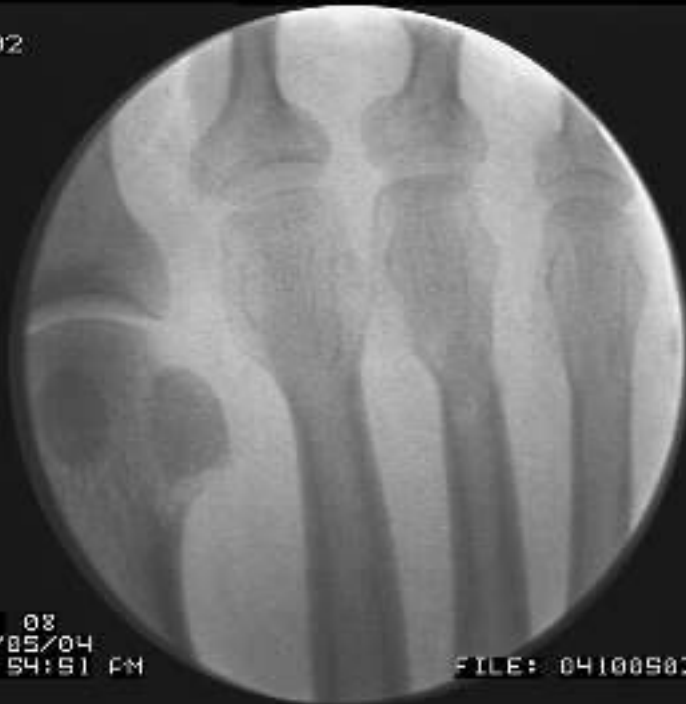7502

FA: 08
10/05/04
12:51:46 PM

FILE: 04100501.EMP

METATARSALGIAS....

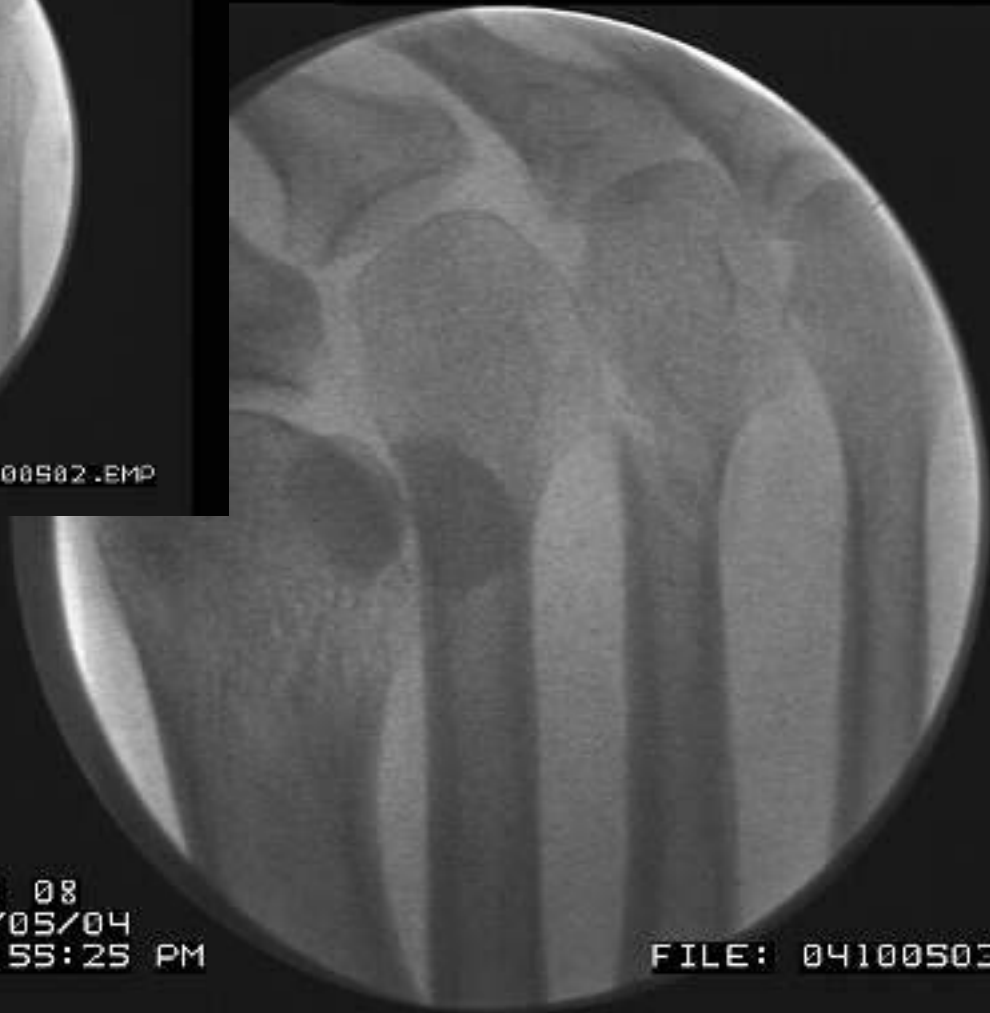7502



FR: 08
10/05/04
12:54:51 PM

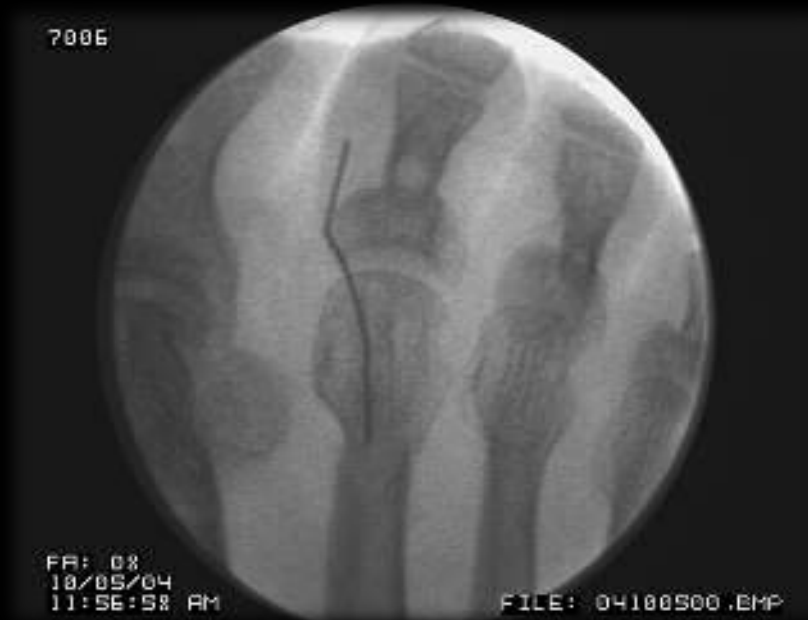
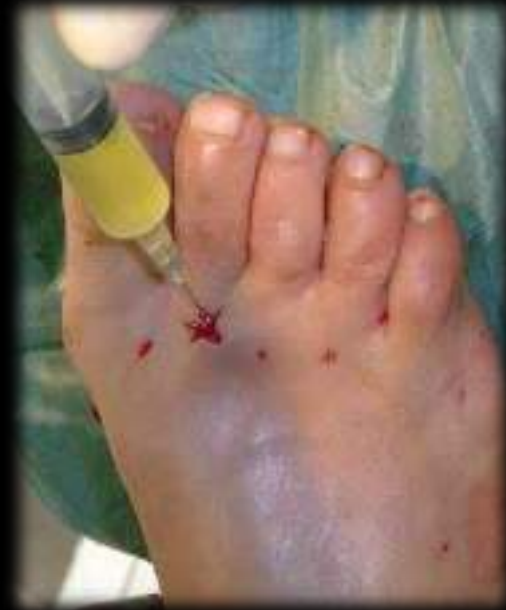FILE: 04100502.EMP

FR: 08
10/05/04
12:55:25 PM



FILE: 04100503.EMP

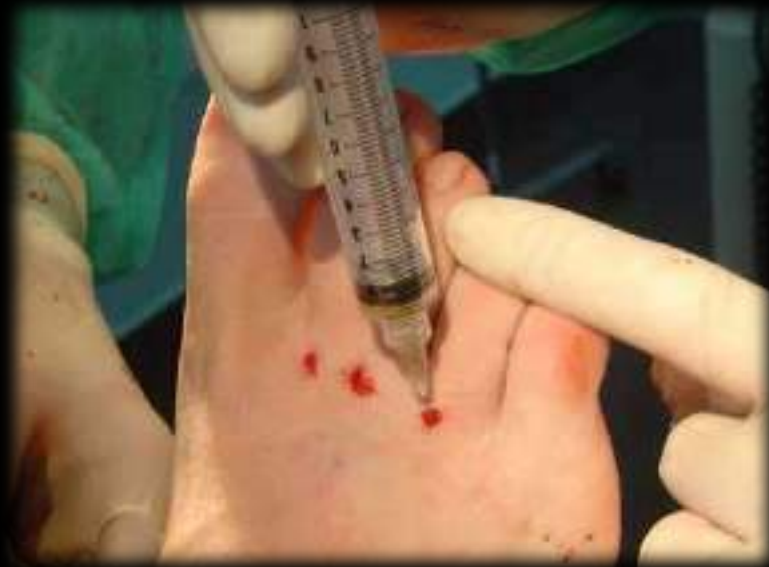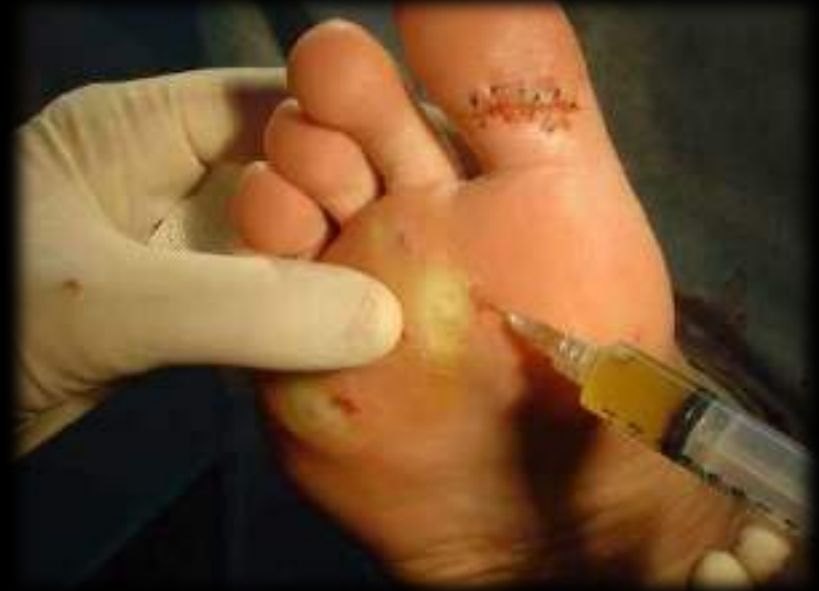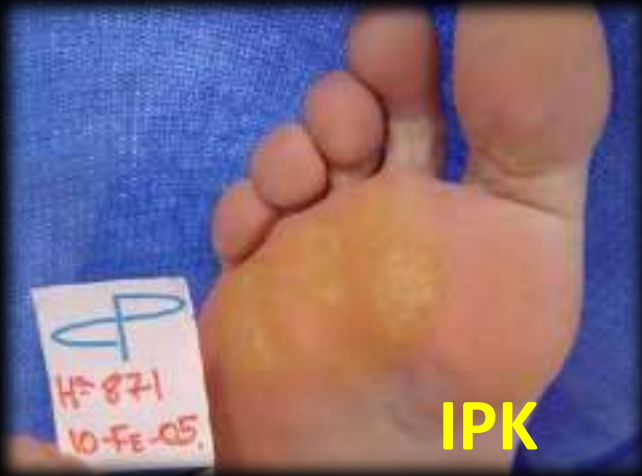METATARSALGIAS....



**DISMINUCIÓN ACUSADA DEL
EDEMA DORSAL POSTQUIRÚRGICO**

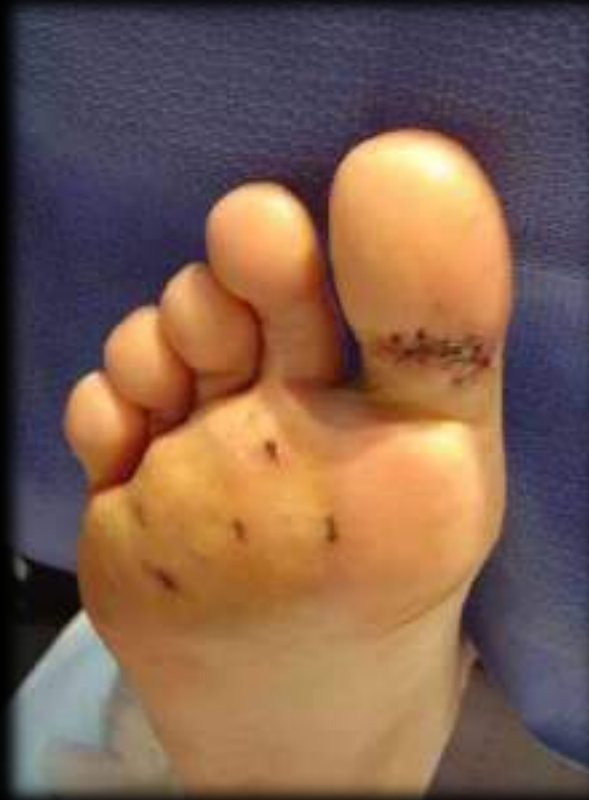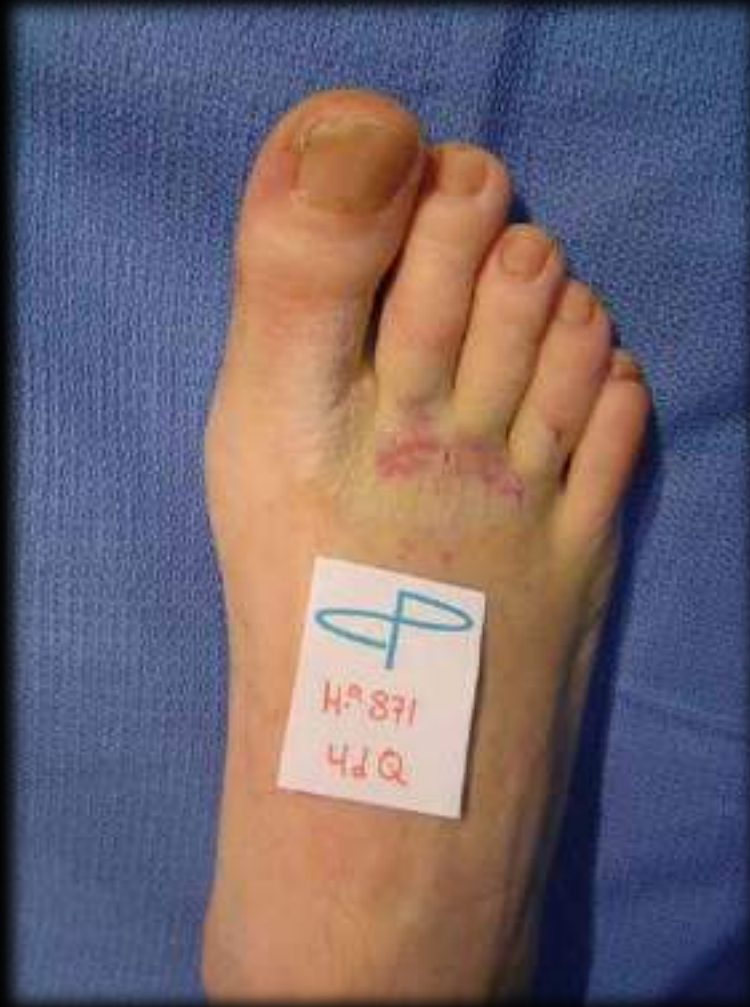**REDUCCIÓN DEL TIEMPO DE
CONSOLIDACIÓN EN UN 30%**

METATARSALGIAS....



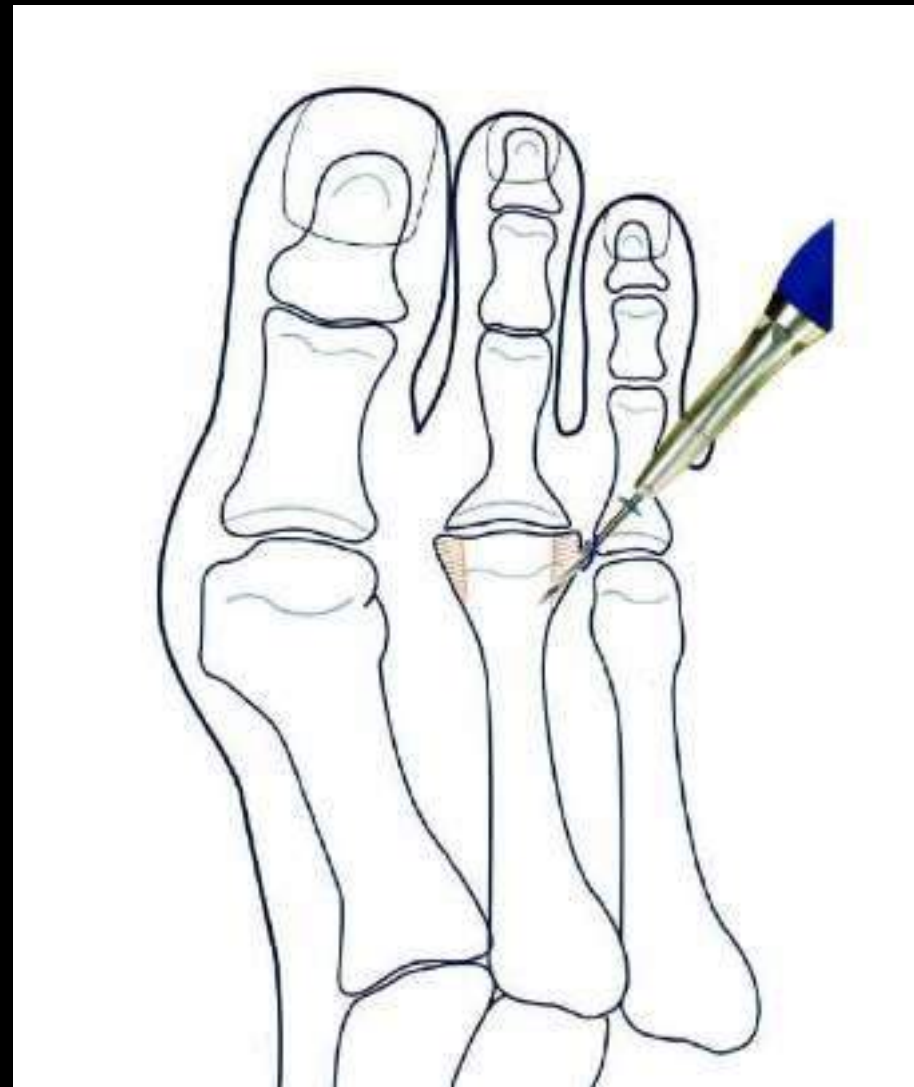
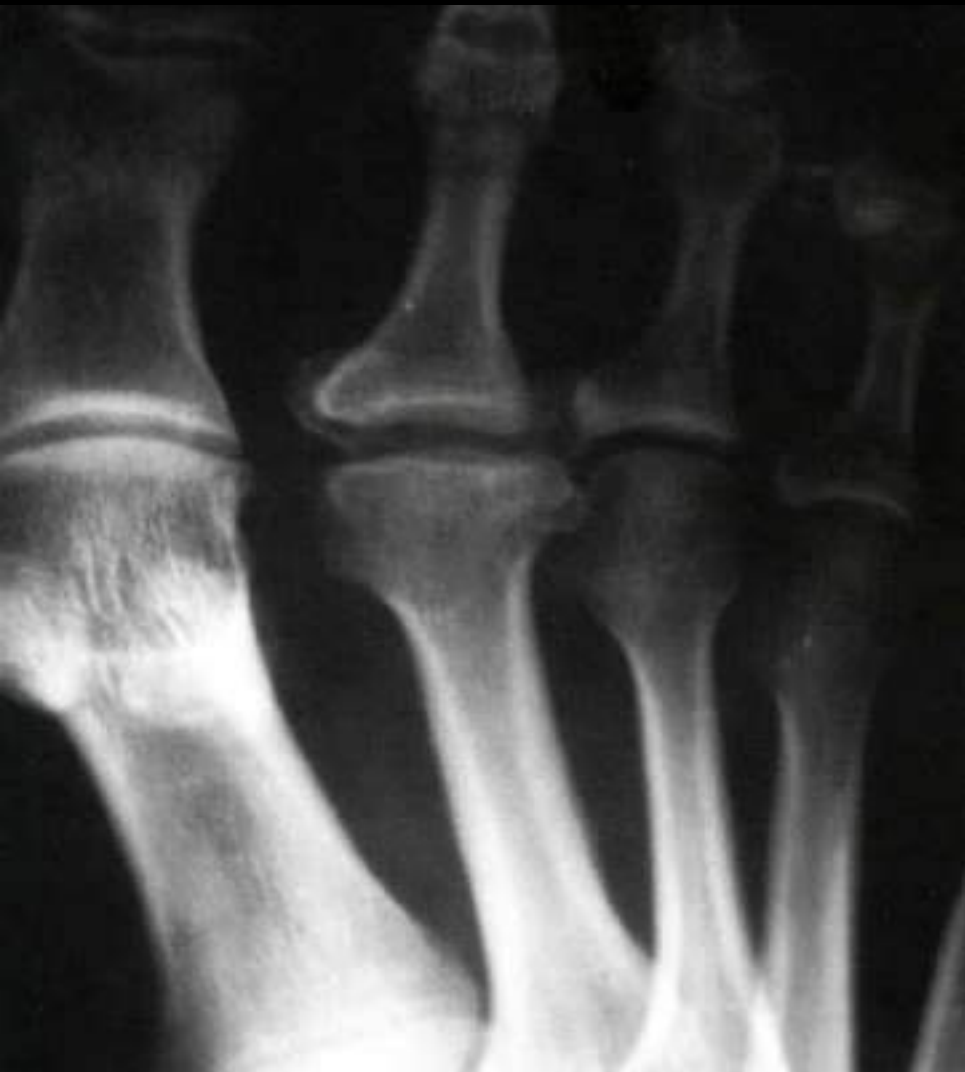**LIBERACIÓN DE FIBROSIS +
OSTEOTOMIA DE 2º, 3º Y 4º
METATARSIANO**

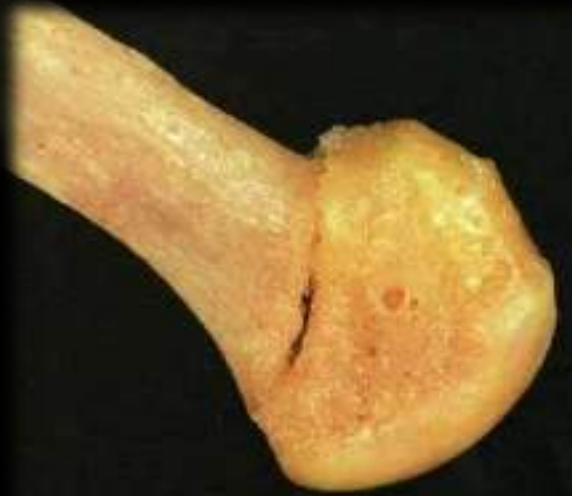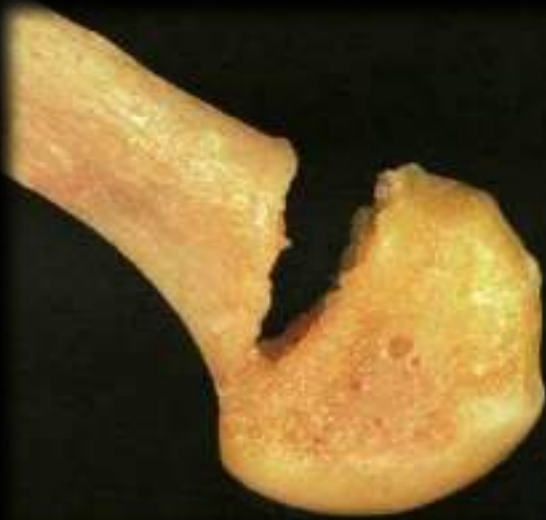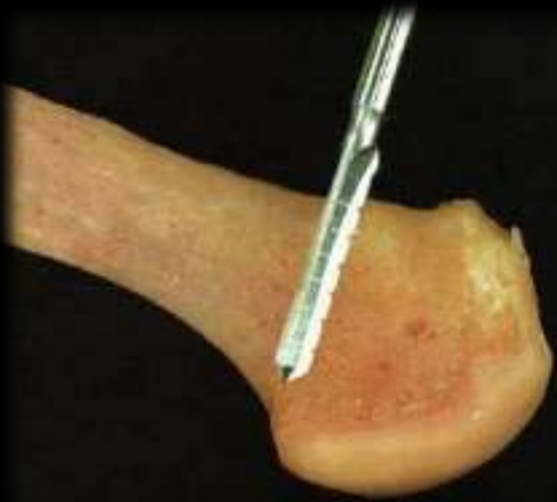METATARSALGIAS....

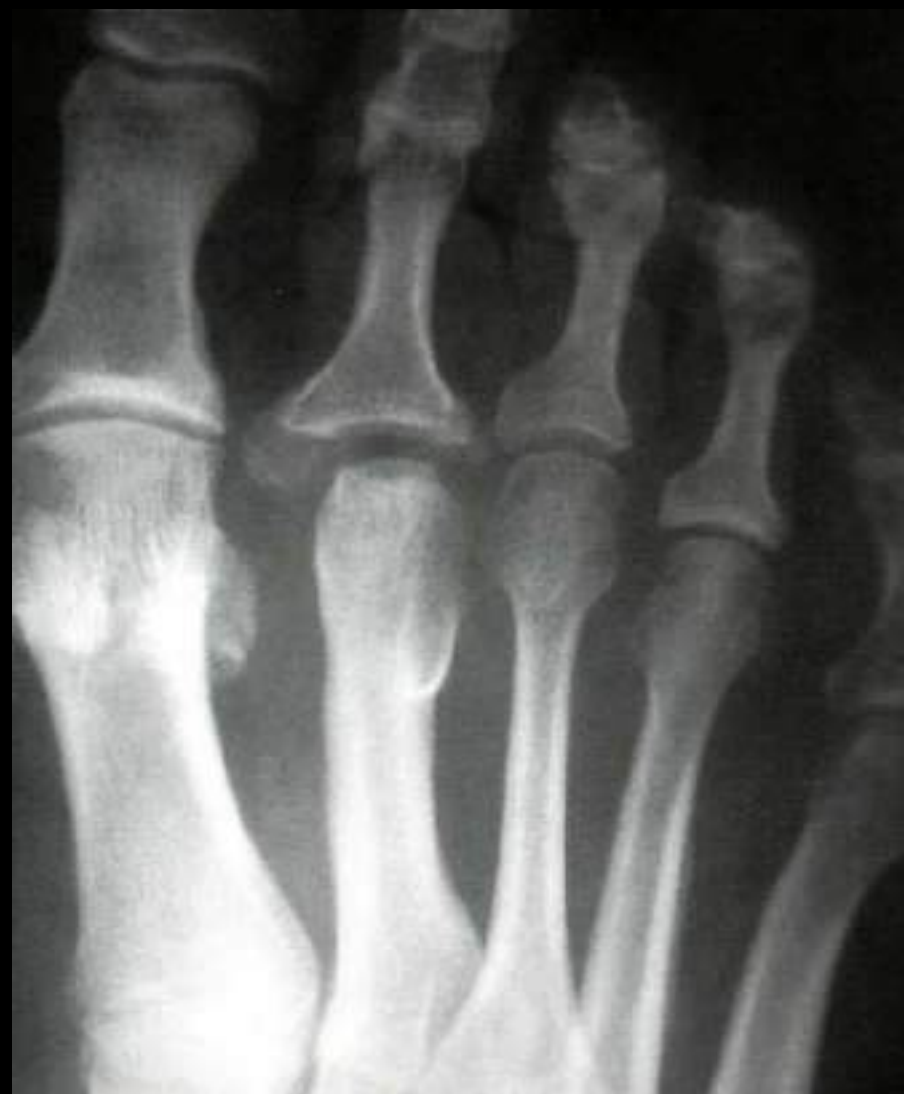
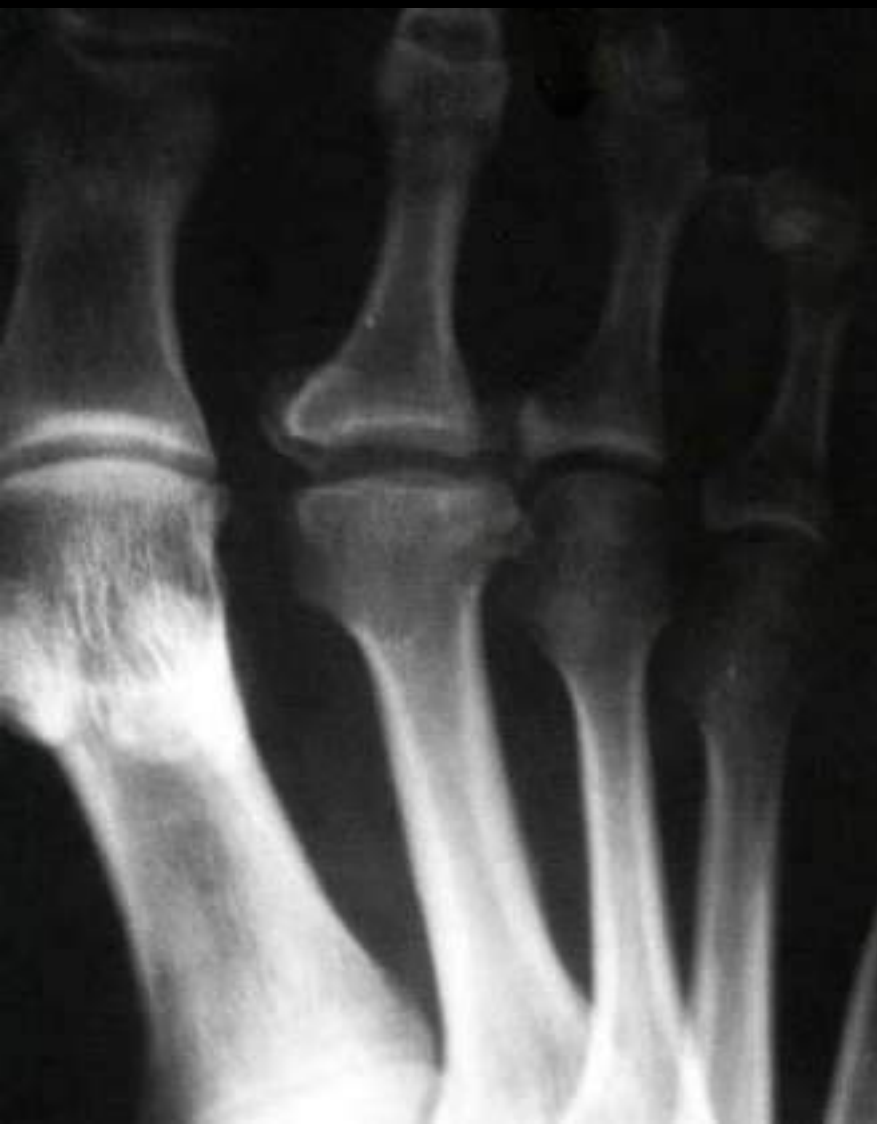
**A LOS 4 DÍAS, AUSENCIA DE
DOLOR Y ESCASA
INFLAMACIÓN**

ENFERMEDAD DE FREIBERG



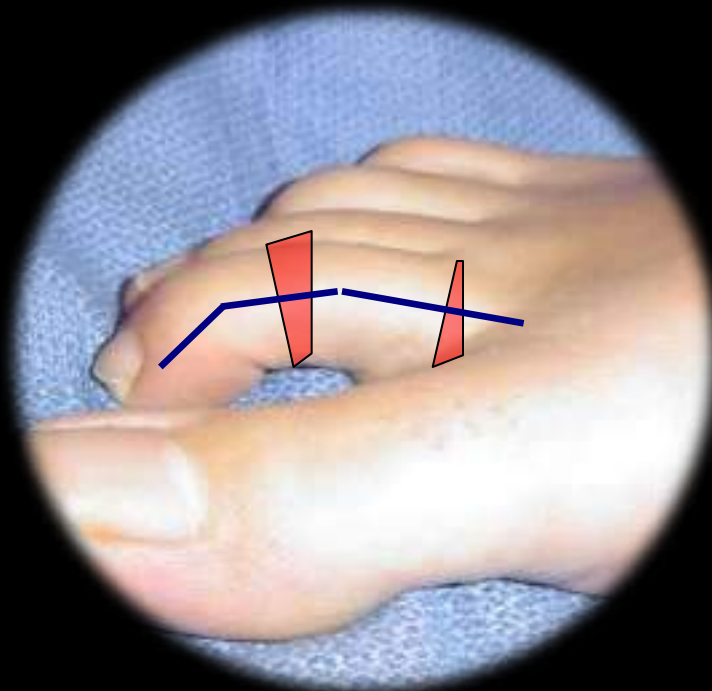




DEDOS EN GARRA....

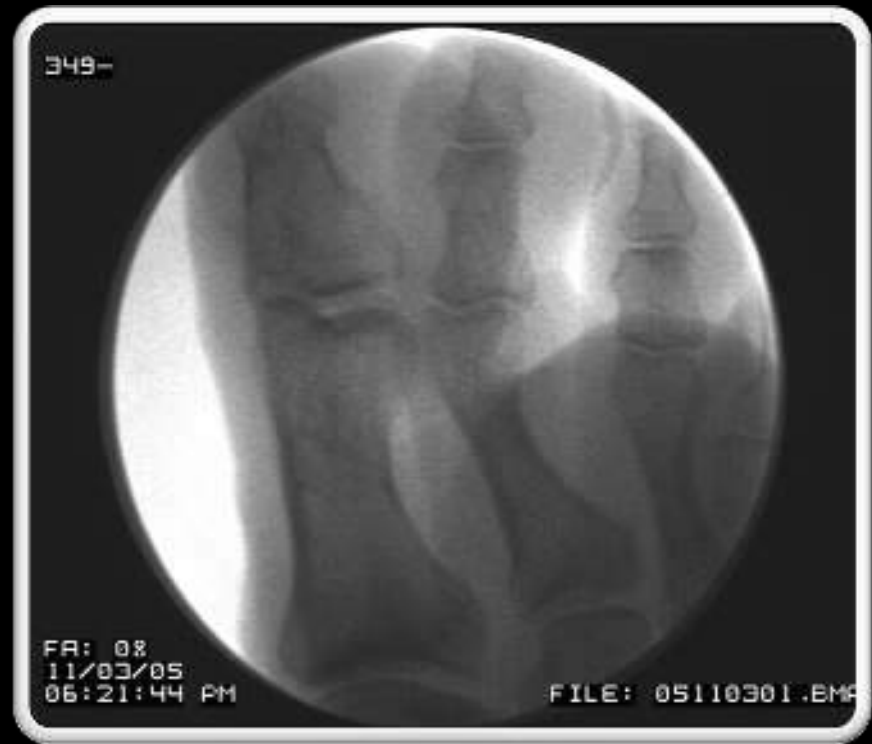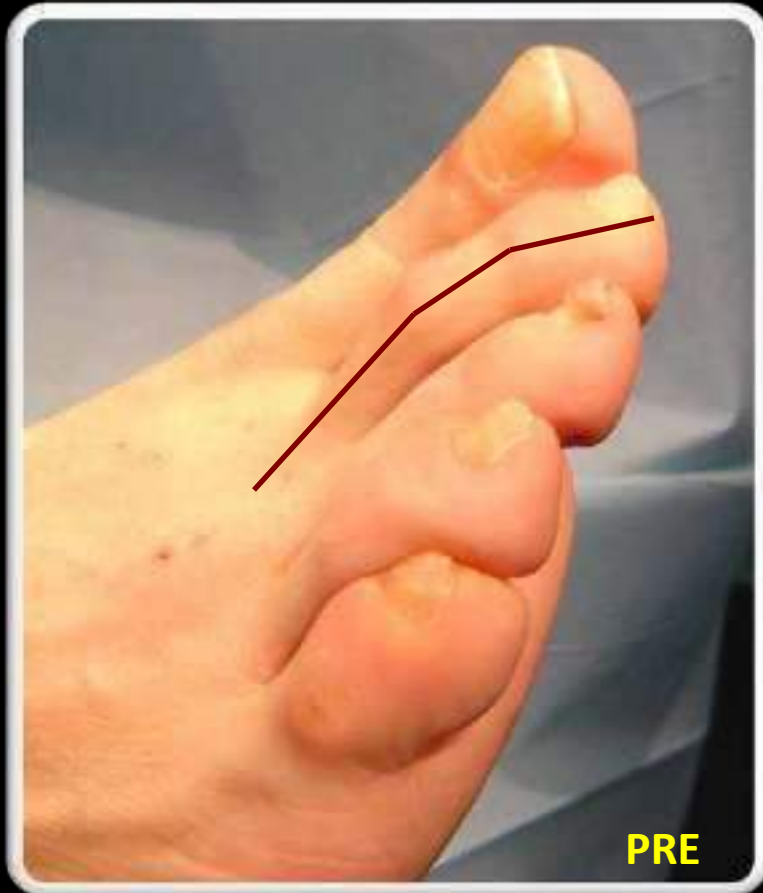NEW DIGITAL PROCEDURES:

- COMPLETE OSTEOTOMY IN PROXIMAL PHALANX AND COMPLETE IN MEDIAL PHALANX
- COMPLETE OSTEOTOMY IN PROXIMAL PHALANX AND PITPJ ARTHRODESIS
- COMPLETE OSTEOTOMY IN PROXIMAL PHALANX AND DITPJ ARTHRODESIS

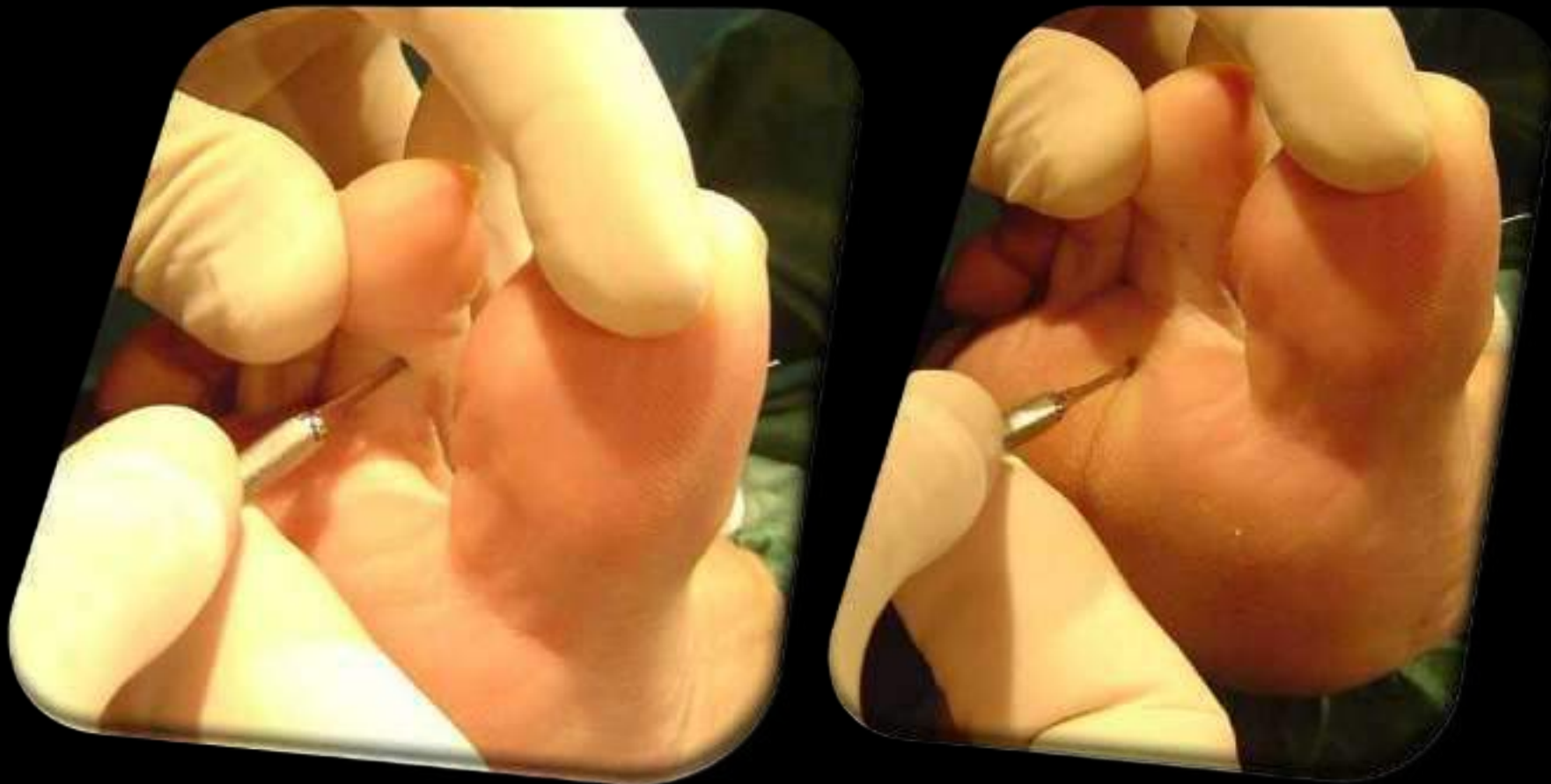

**WITHOUT SOFT
TISSUE
PROCEDURES**

NEW DIGITAL PROCEDURE

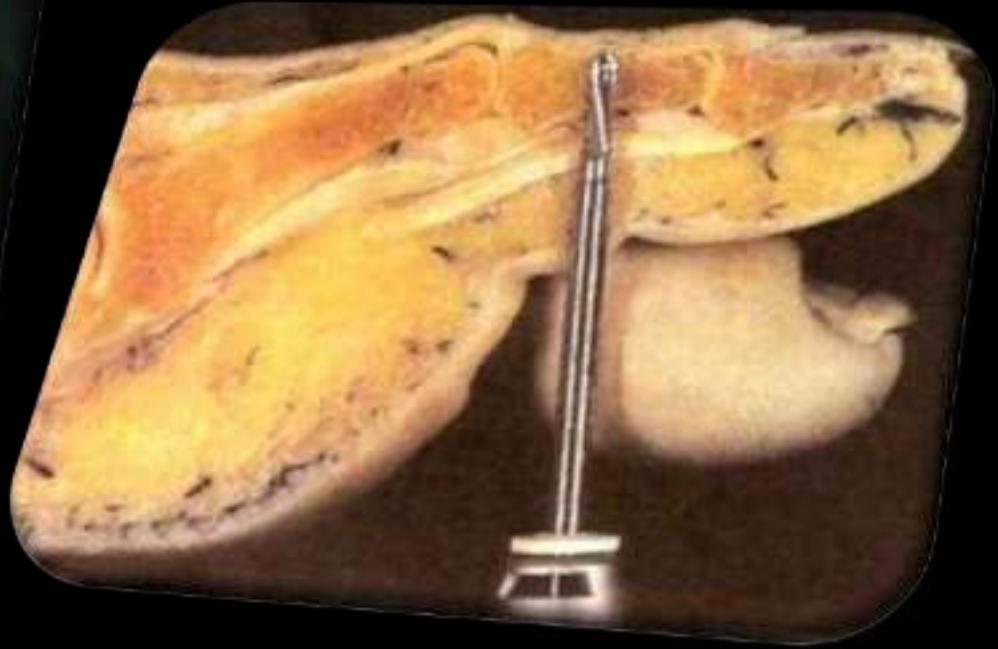
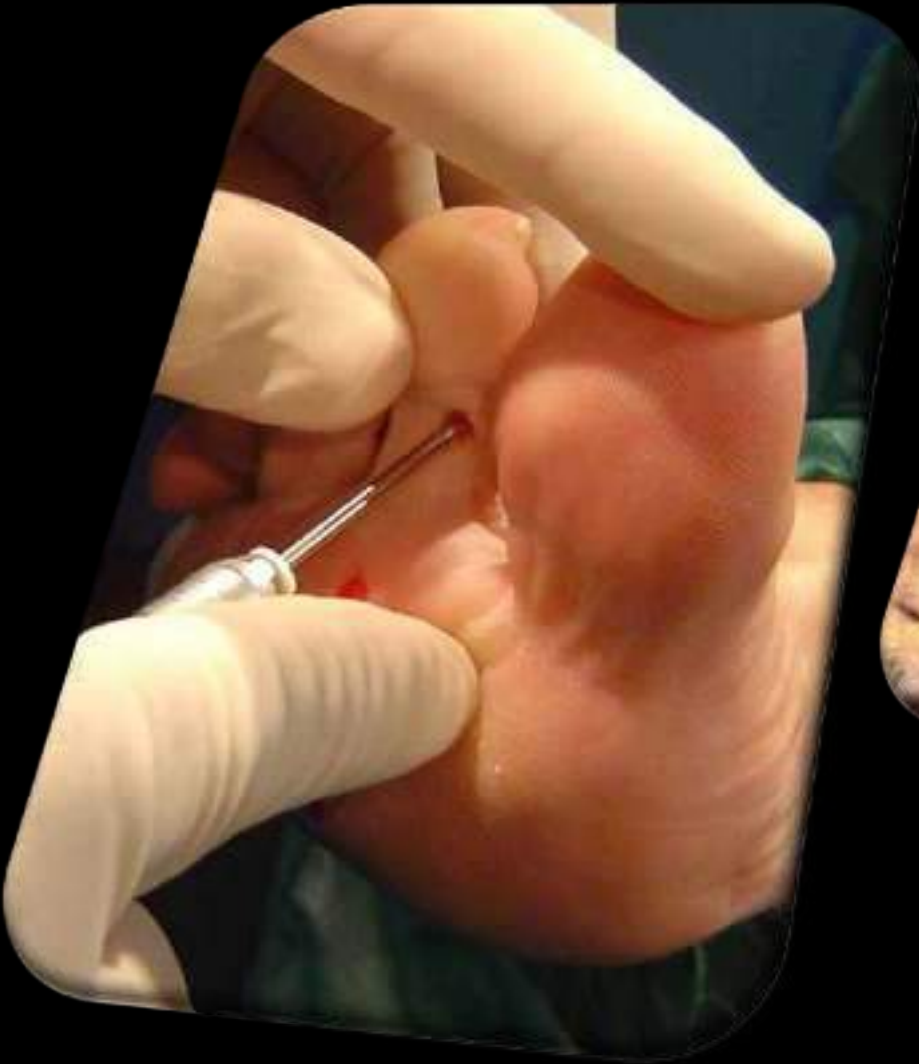
NEW DIGITAL PROCEDURE

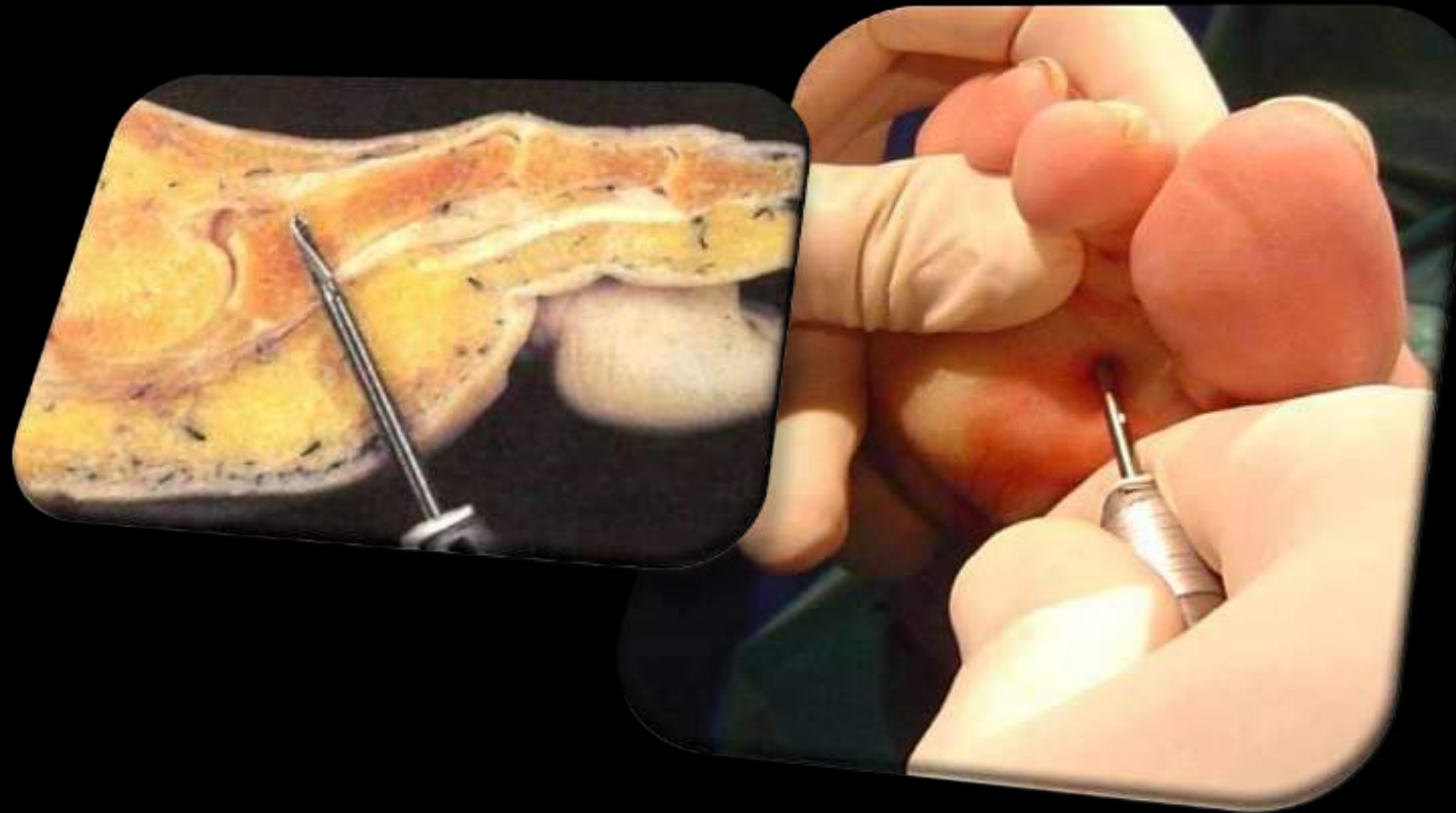

ROUTES OF APPROACH INCISIONAL

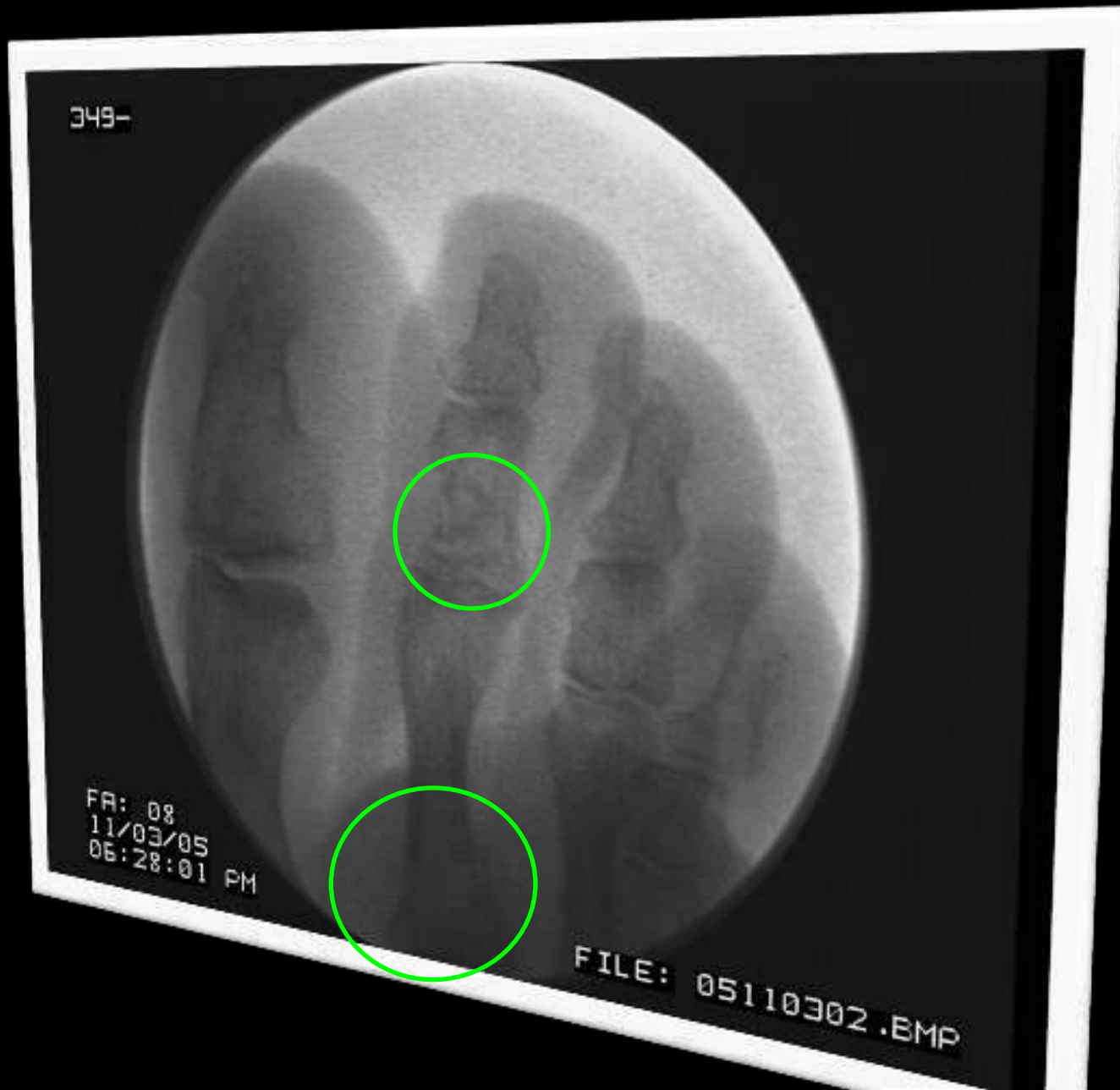
NEW DIGITAL PROCEDURE



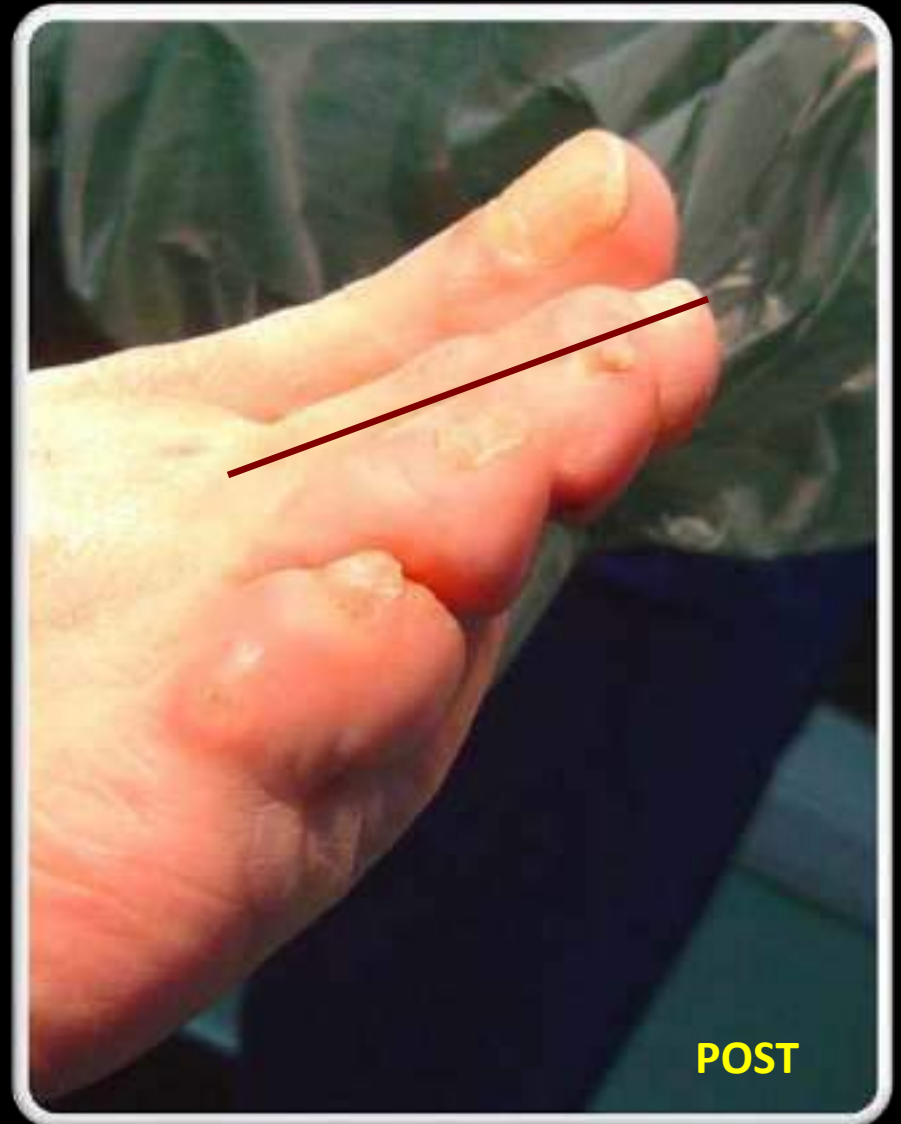
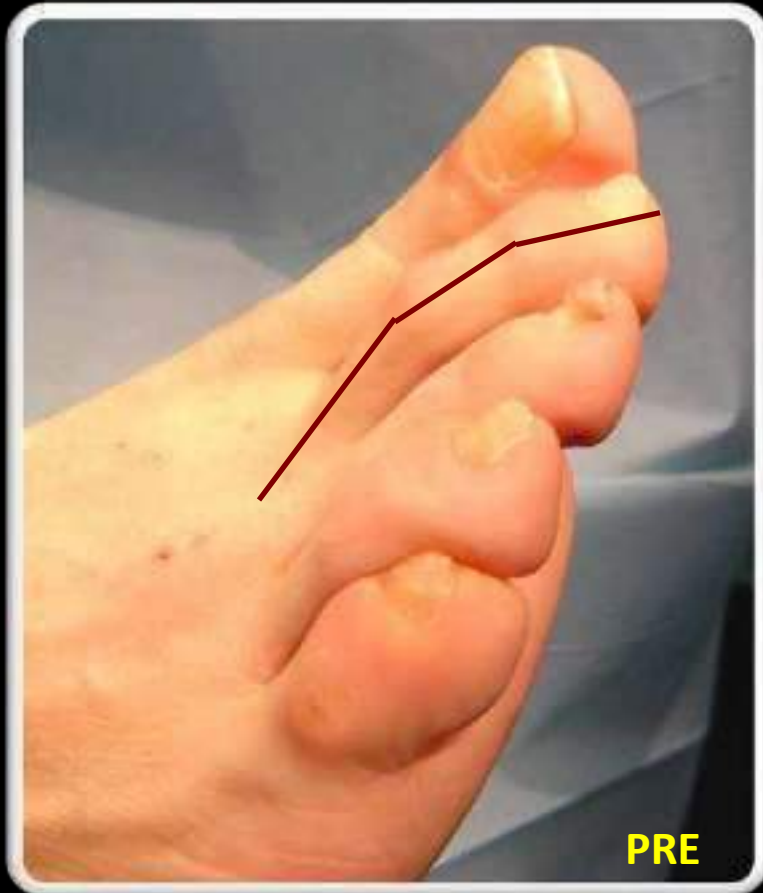NEW DIGITAL PROCEDURE



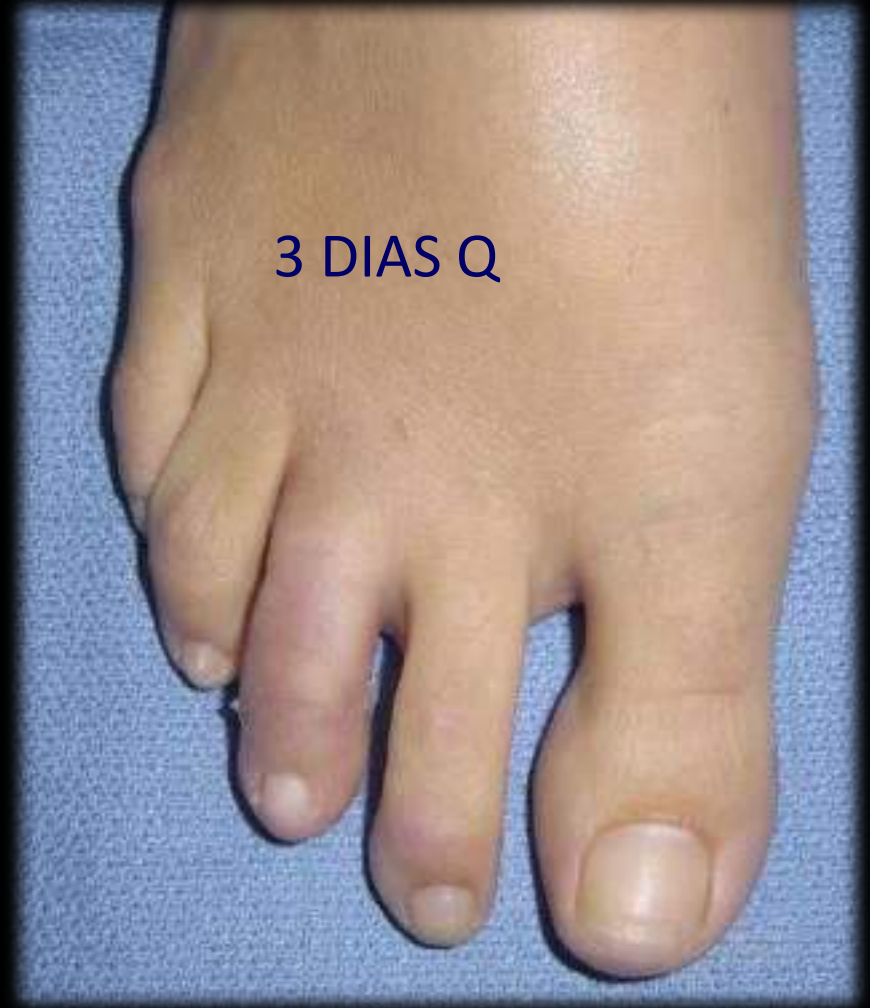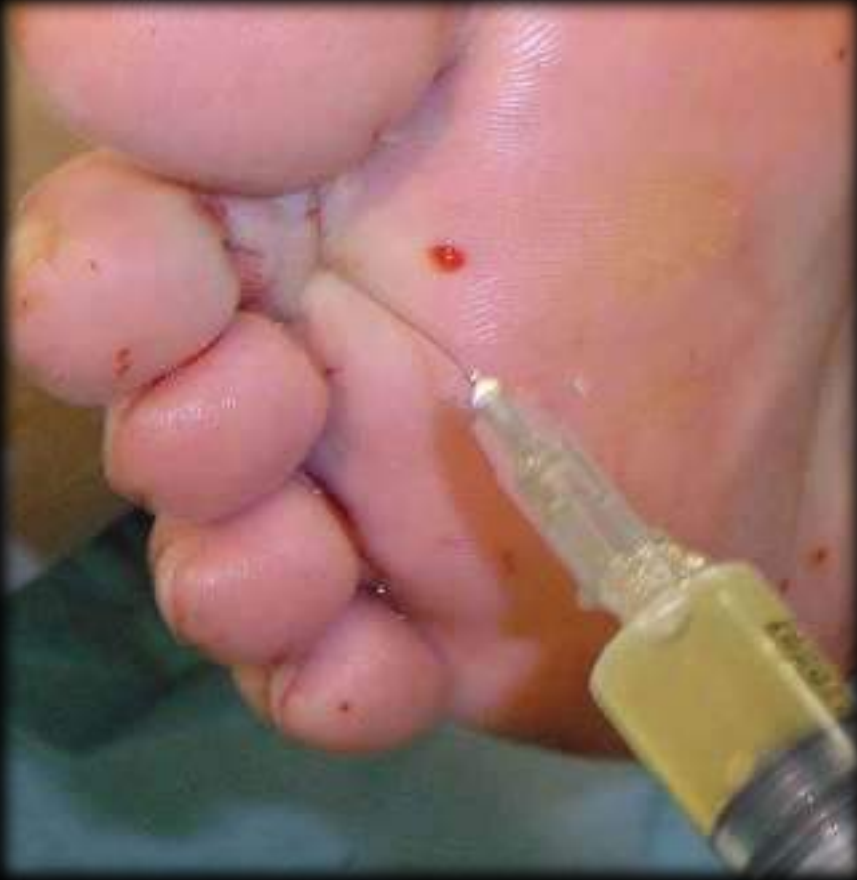NEW DIGITAL PROCEDURE



NEW DIGITAL PROCEDURE



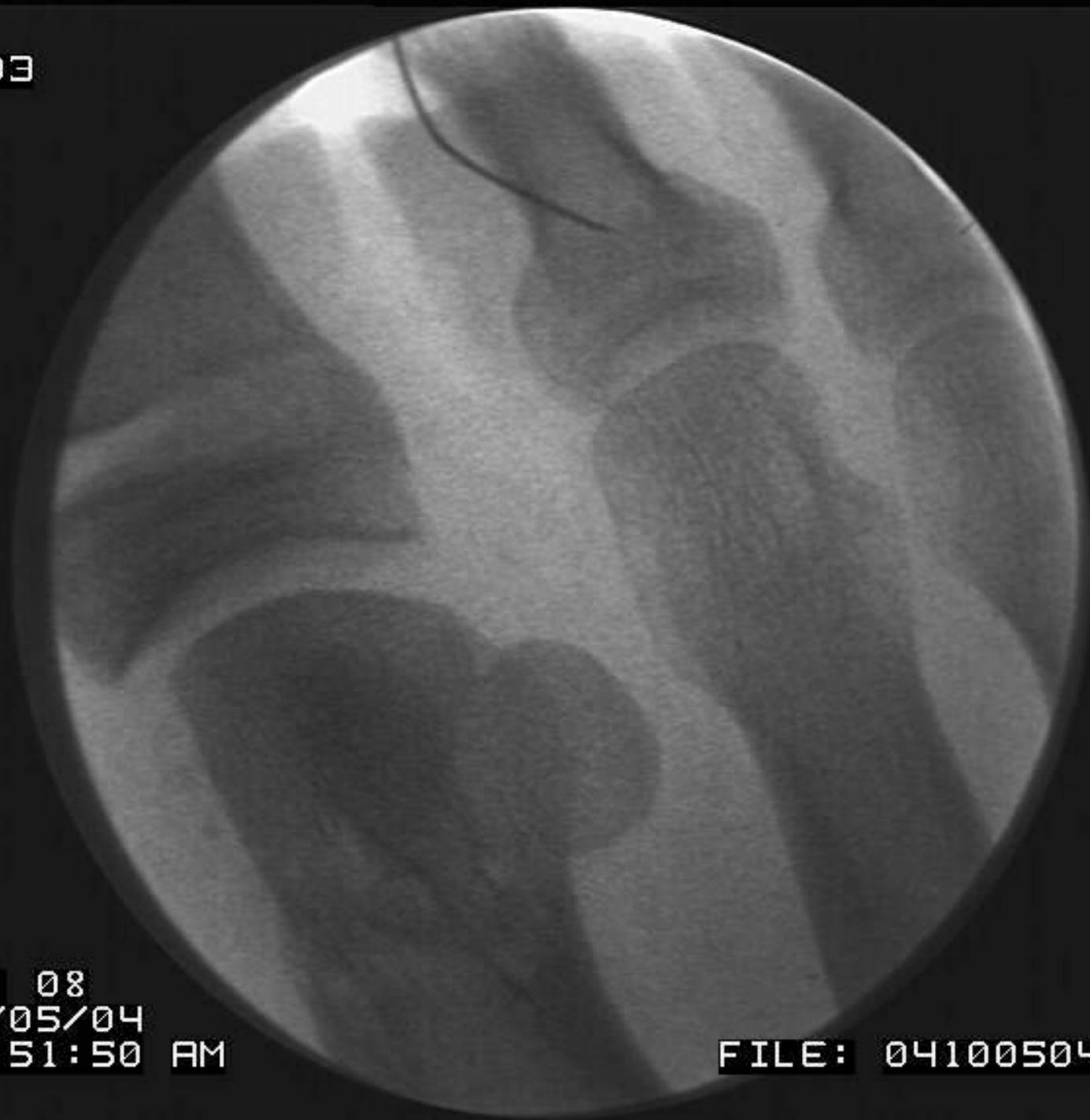DEDOS EN GARRA....



DISMINUCIÓN DEL EDEMA

DISMINUCIÓN TTO. FISIOTERÁPICO

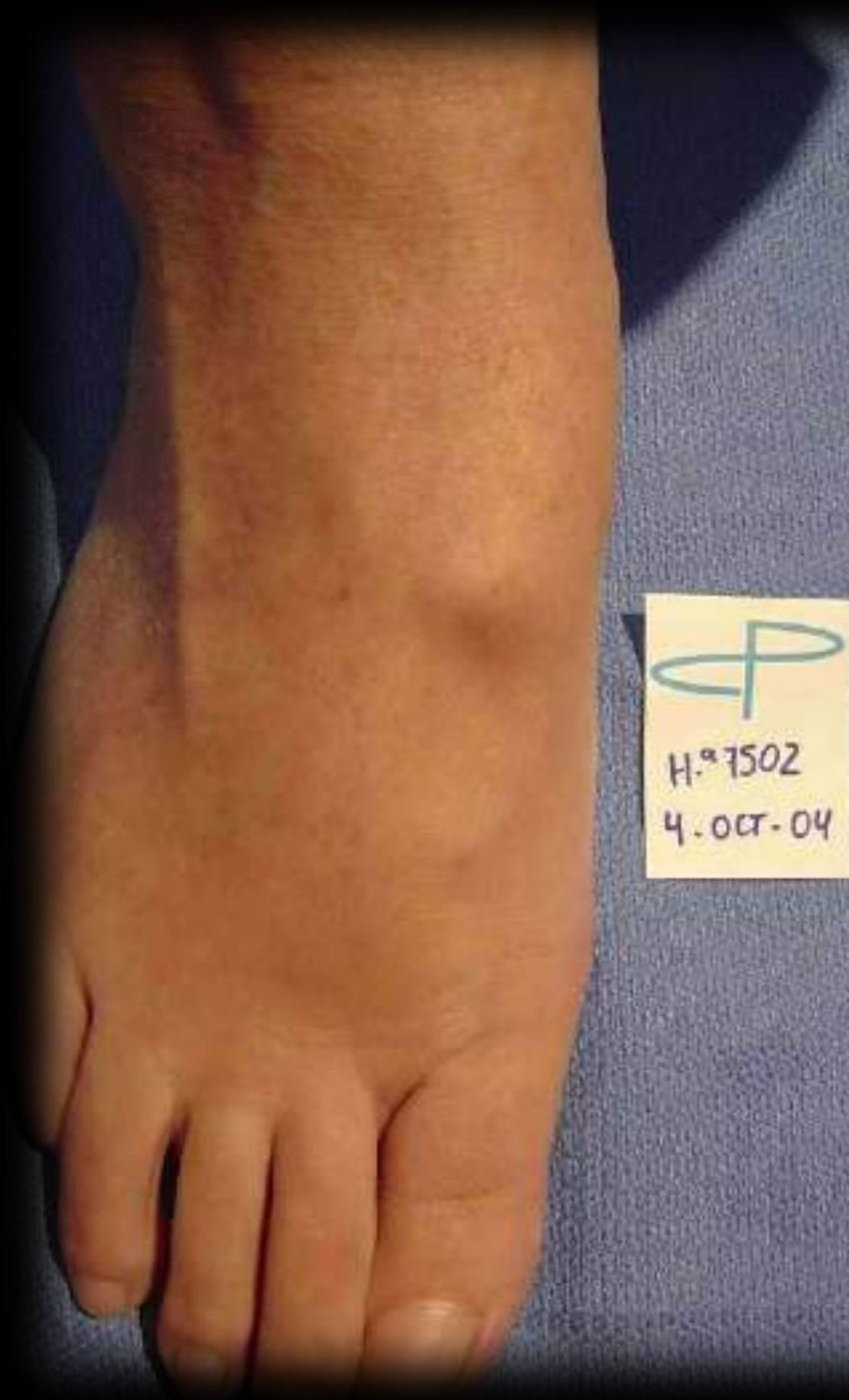7503



FA: 08
10/05/04
09:51:50 AM

FILE: 04100504.BMP

EXÓSTOSIS....



7502

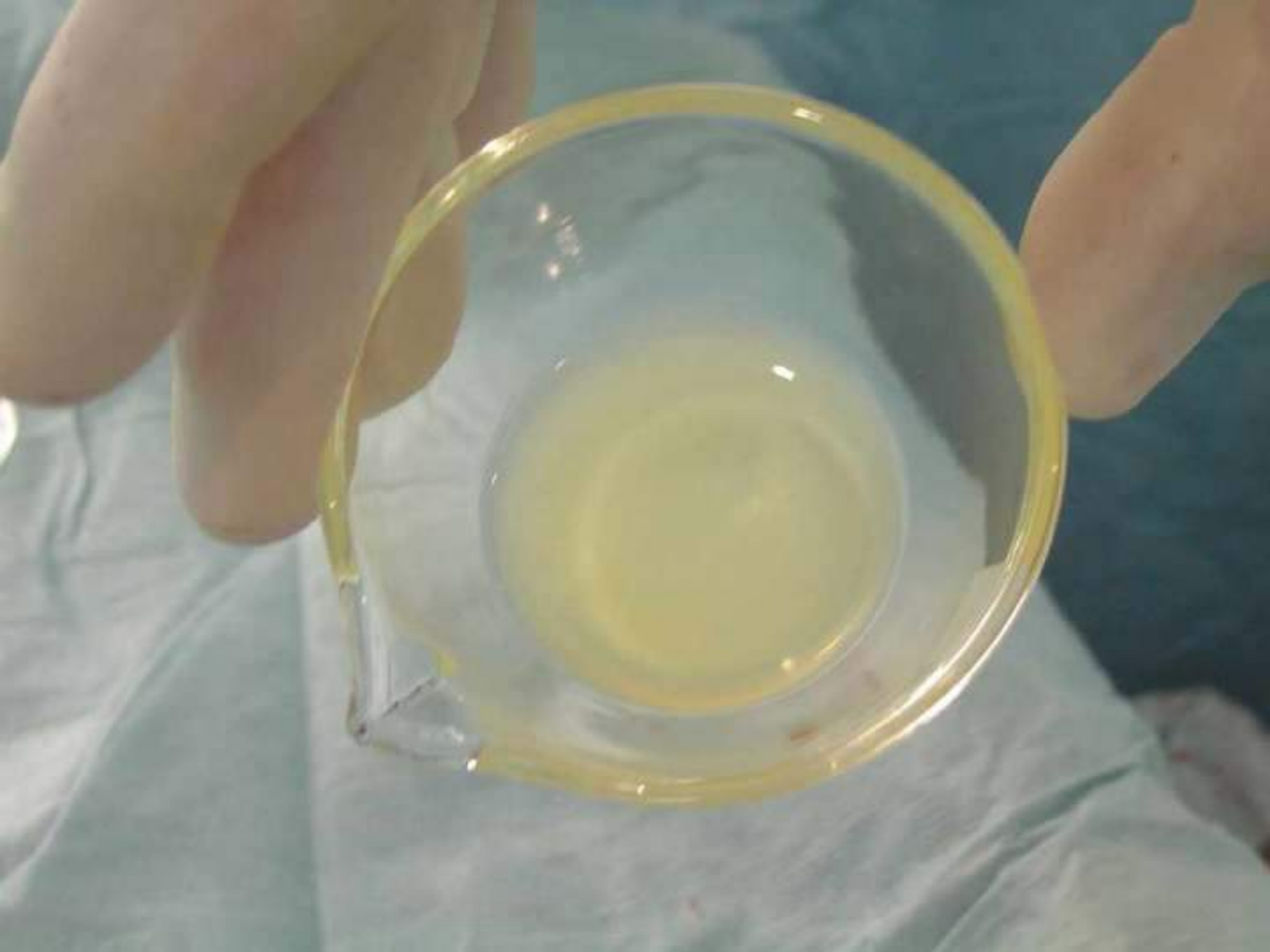
FA: 08
10/05/04
01:11:46 PM

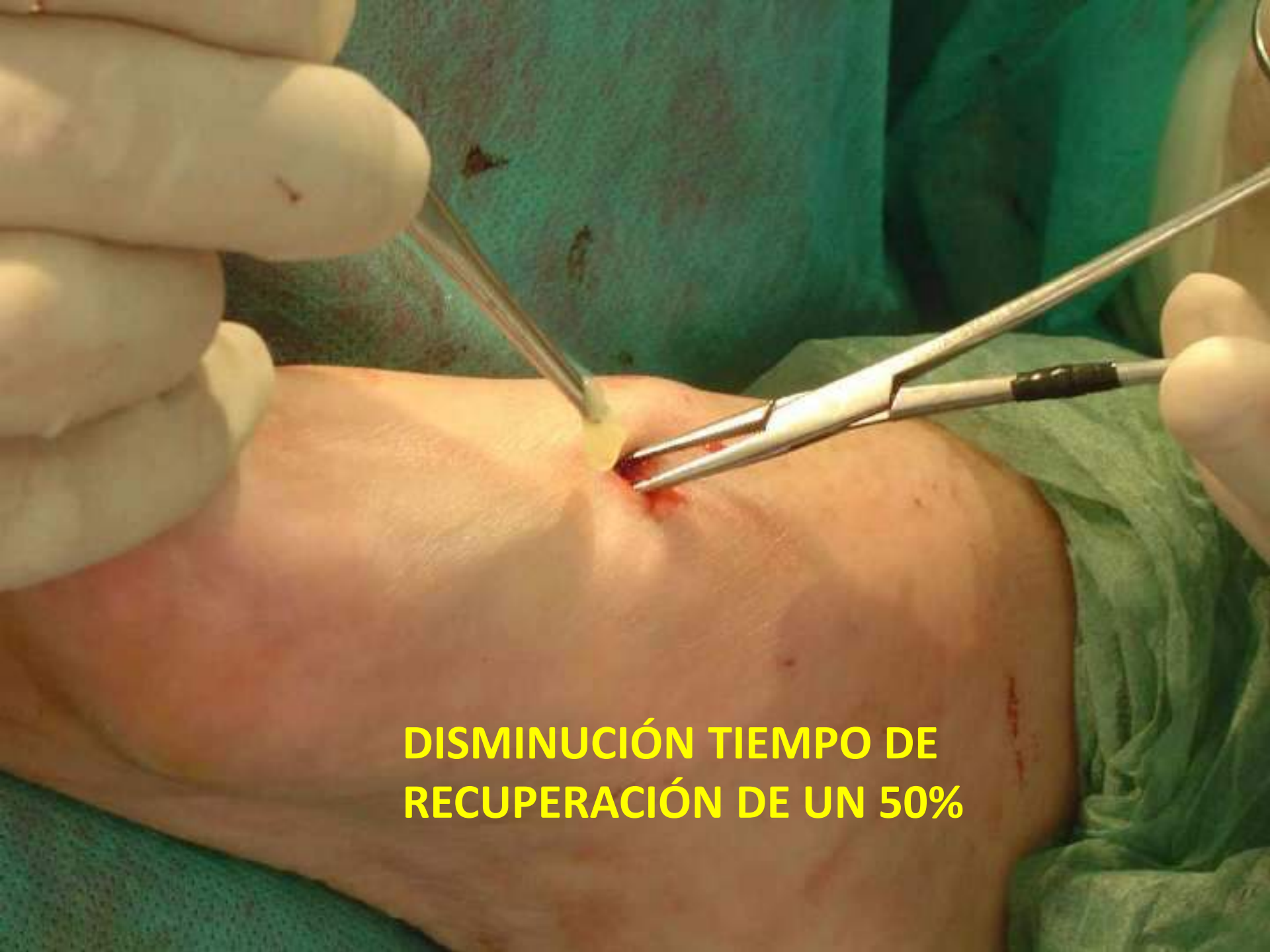FILE: 04100500.BMP

7502

FA: 08
10/05/04
01:24:01 PM

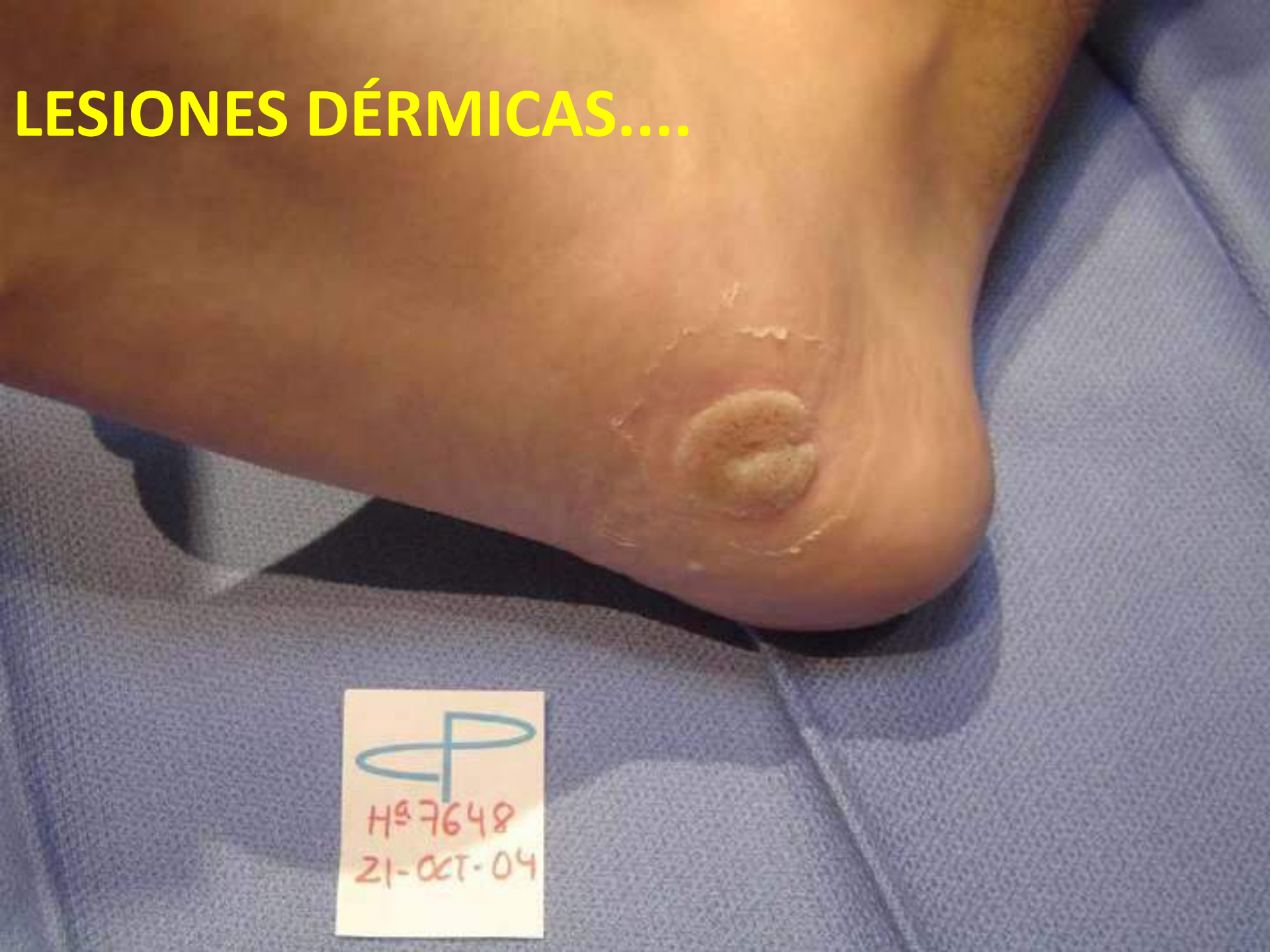FILE: 04100500.BMP



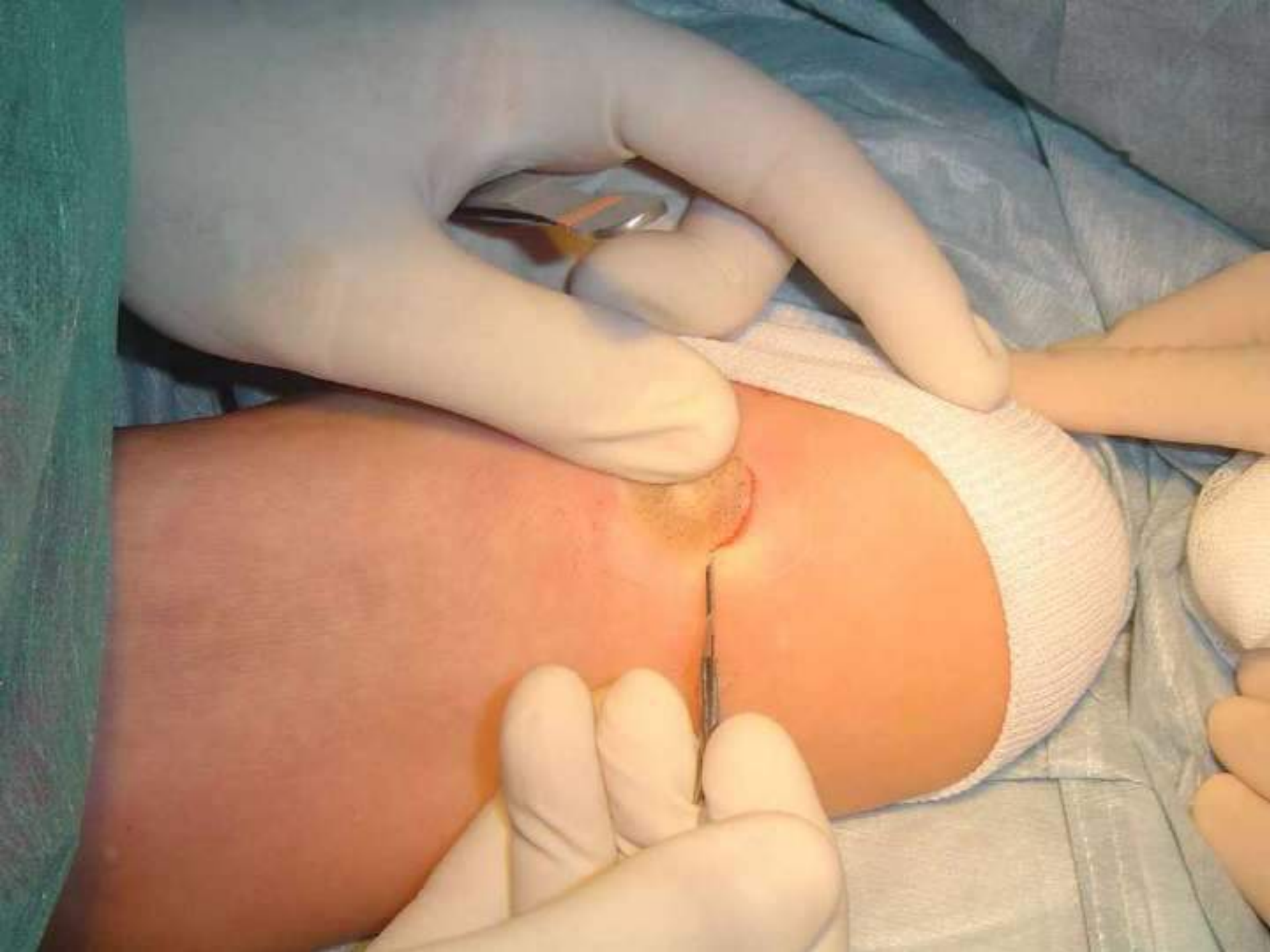

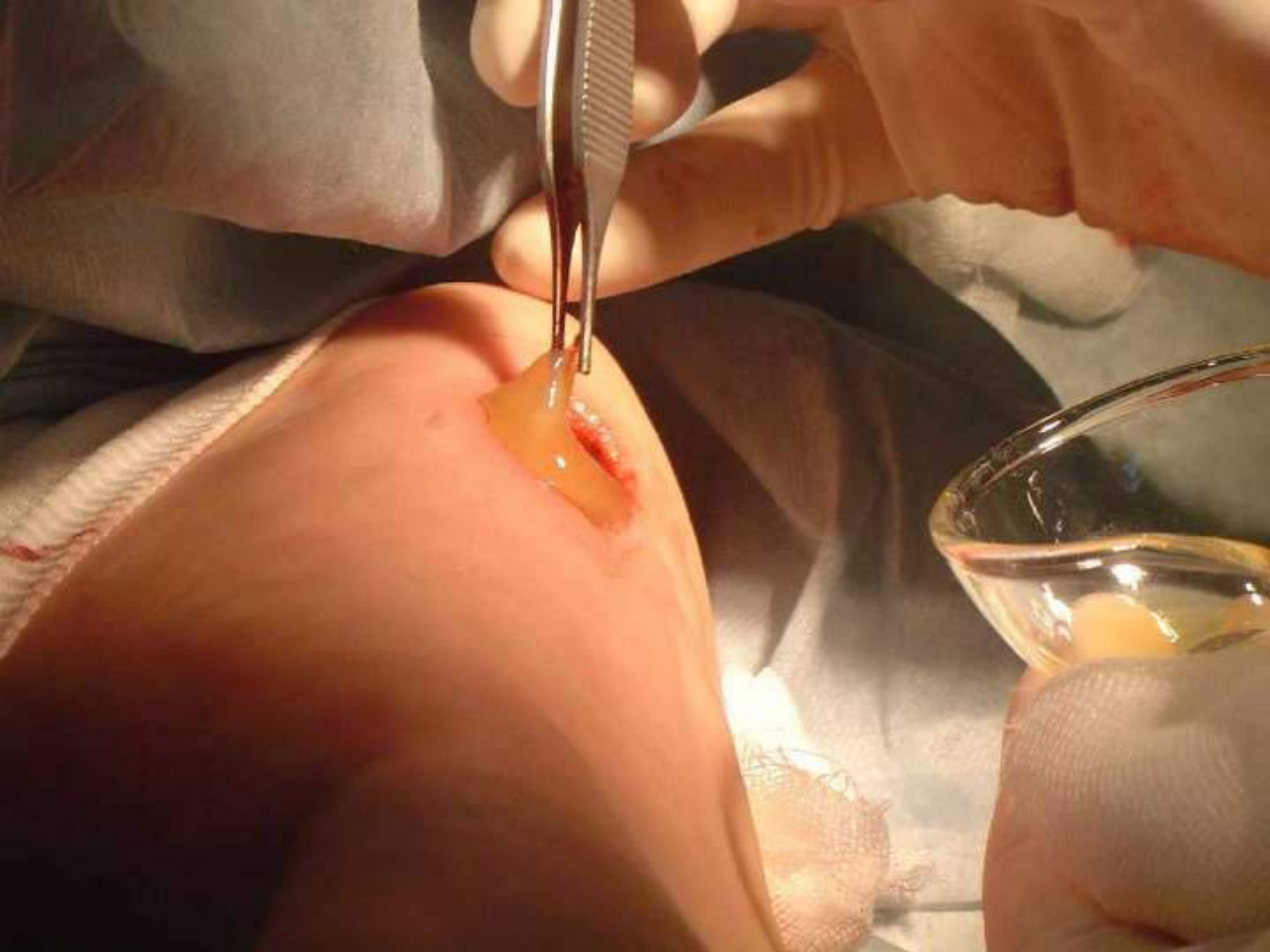**DISMINUCIÓN TIEMPO DE
RECUPERACIÓN DE UN 50%**

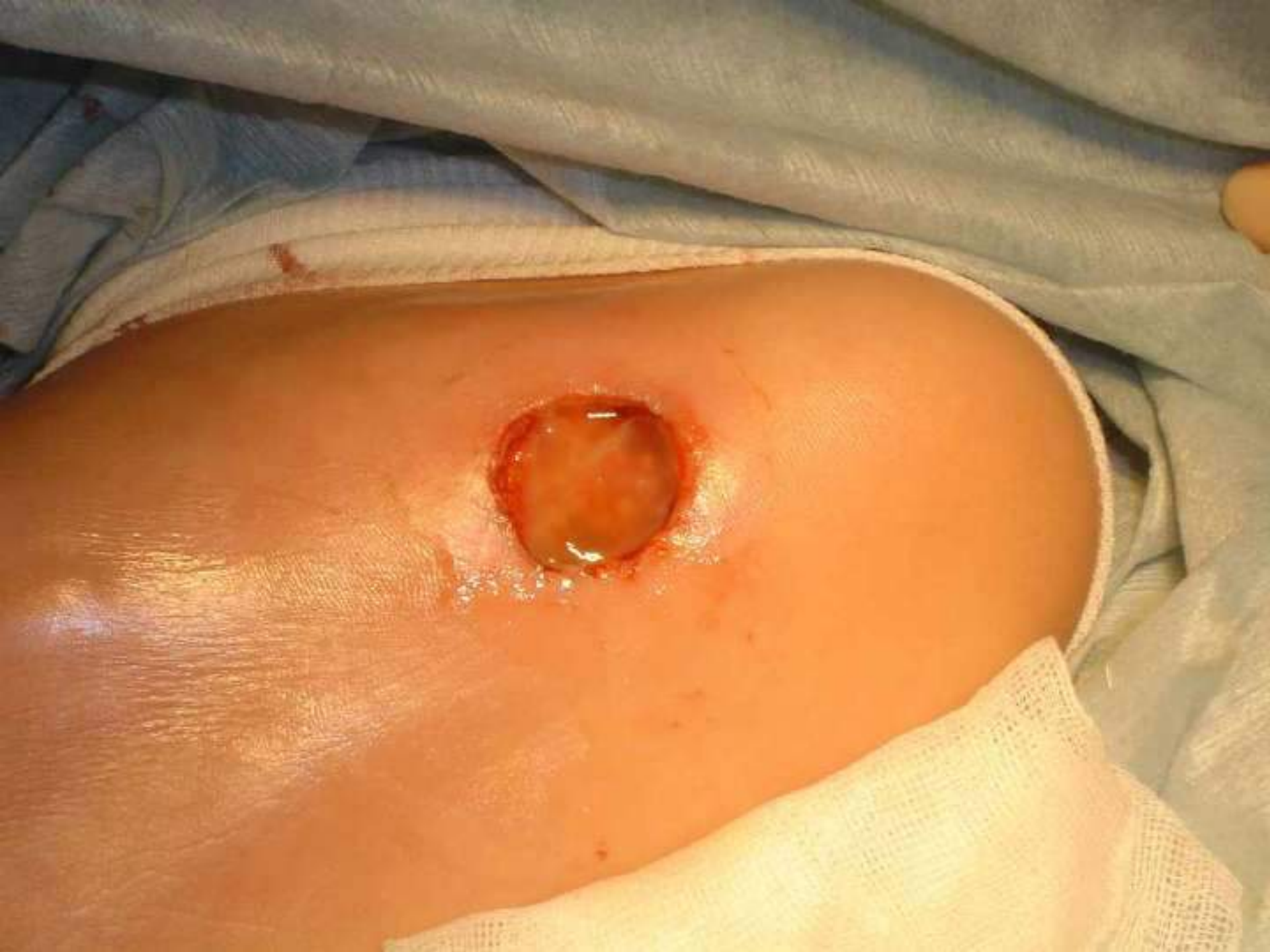LESIONES DÉRMICAS....

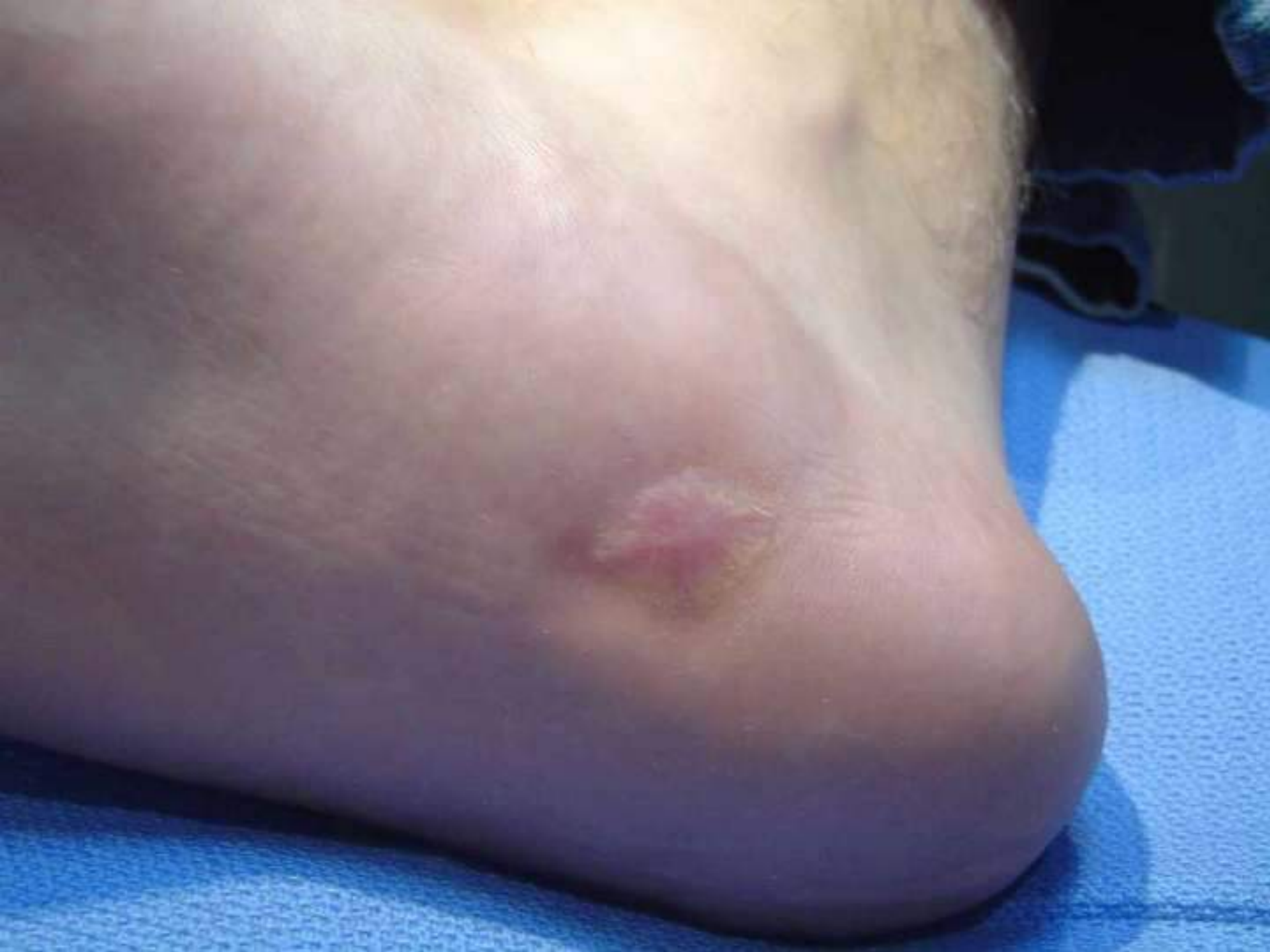

84954
21-OCT-04





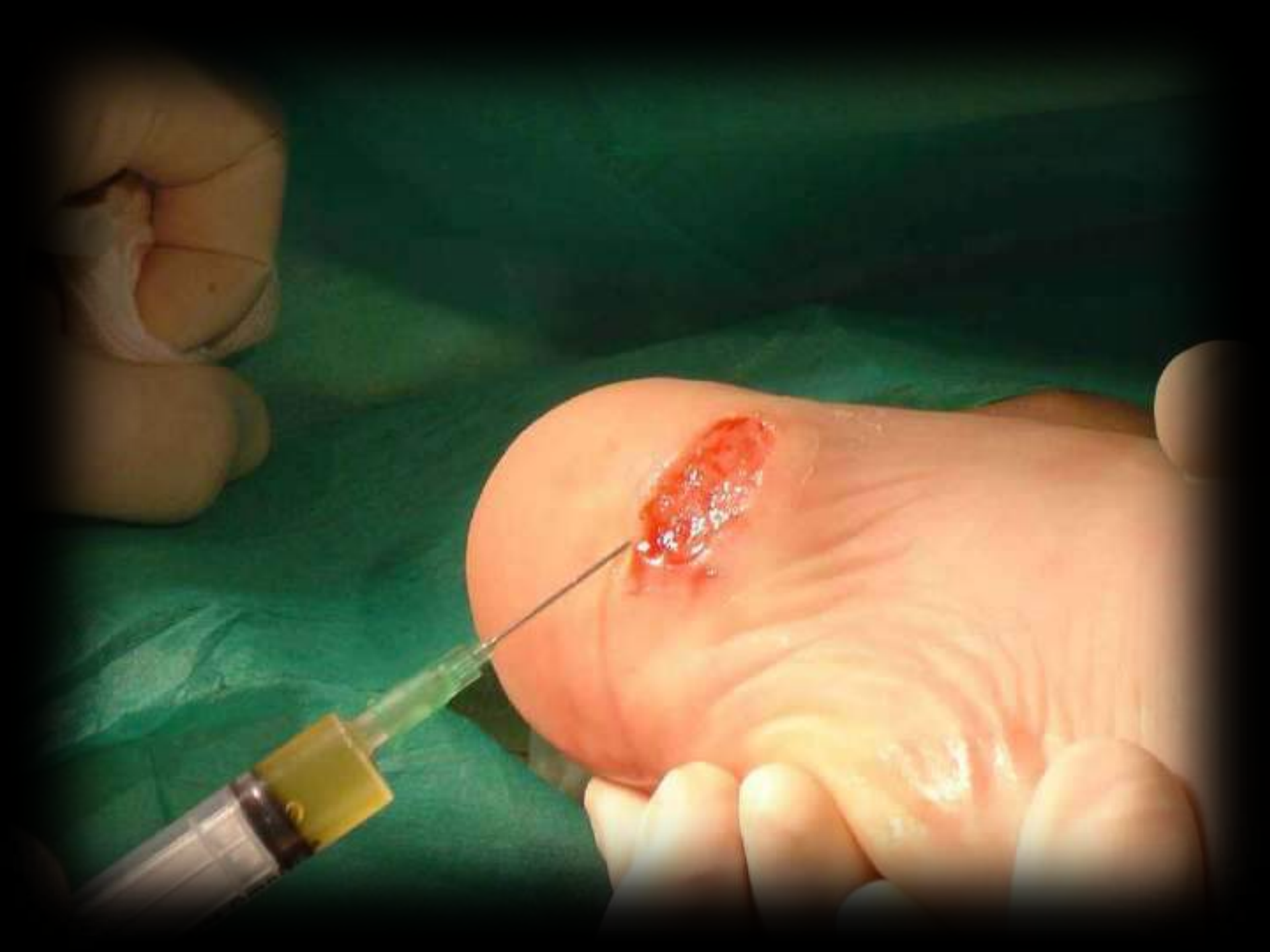


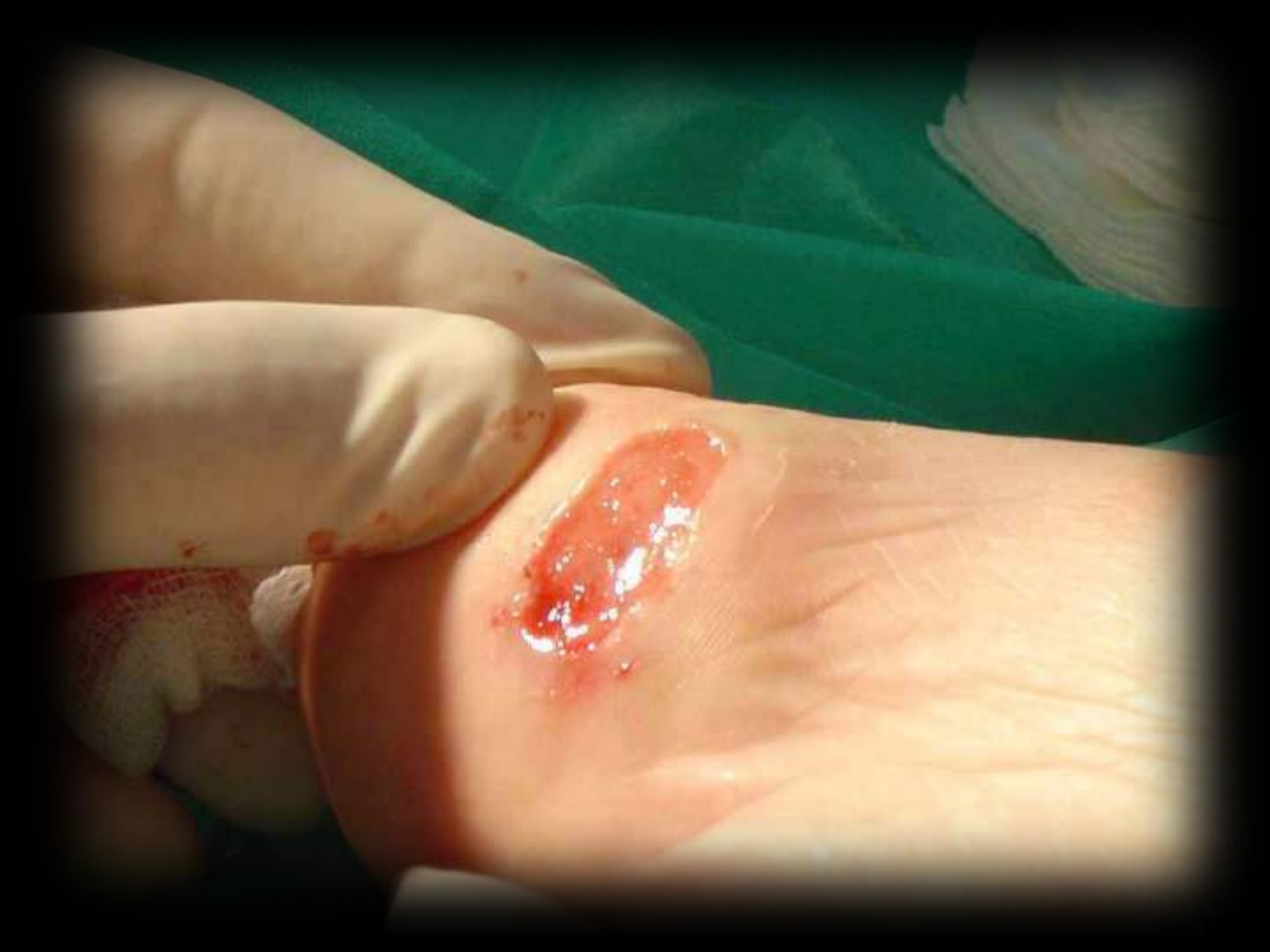



H^o 7113

21. Dic. 05



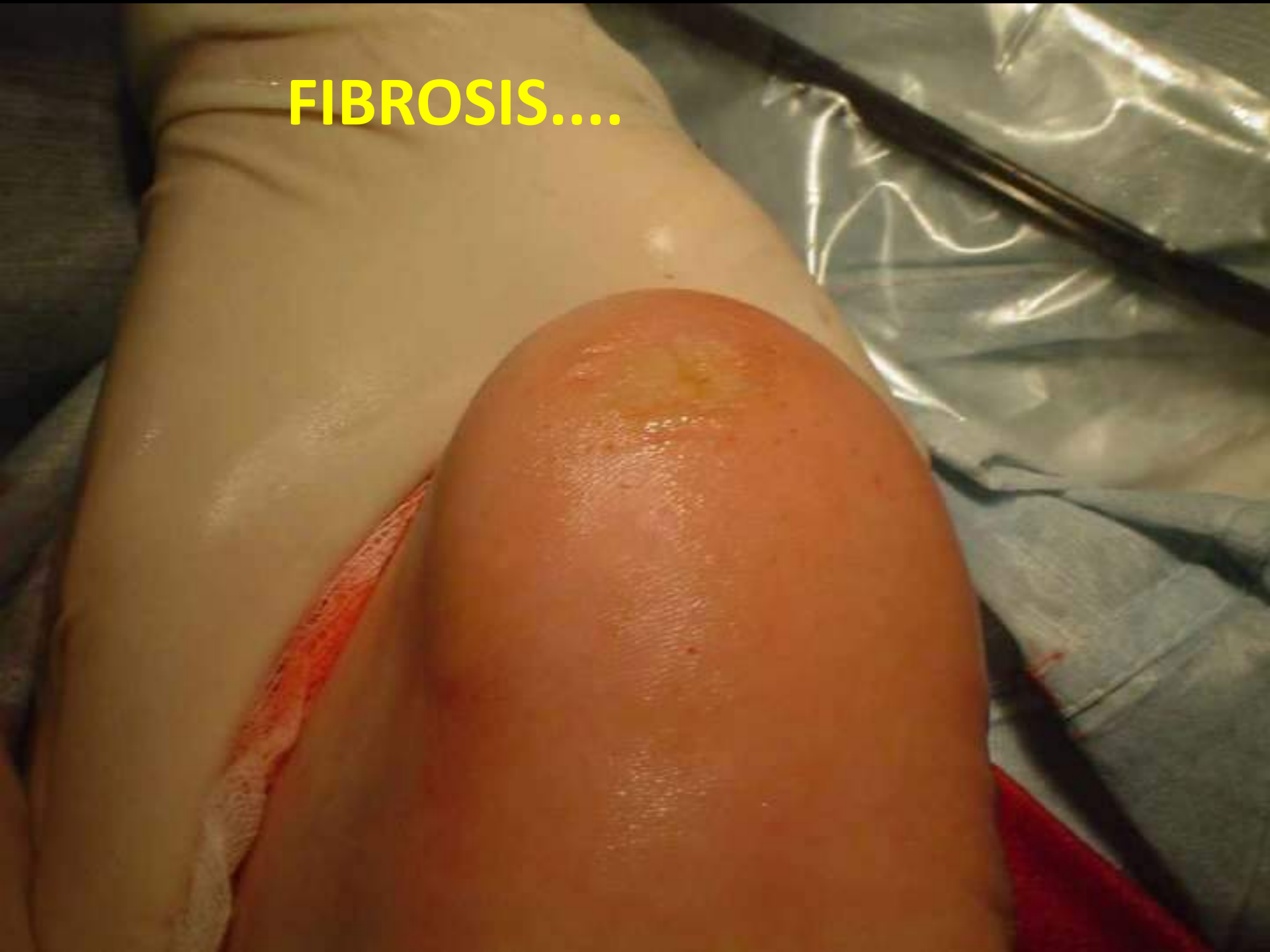


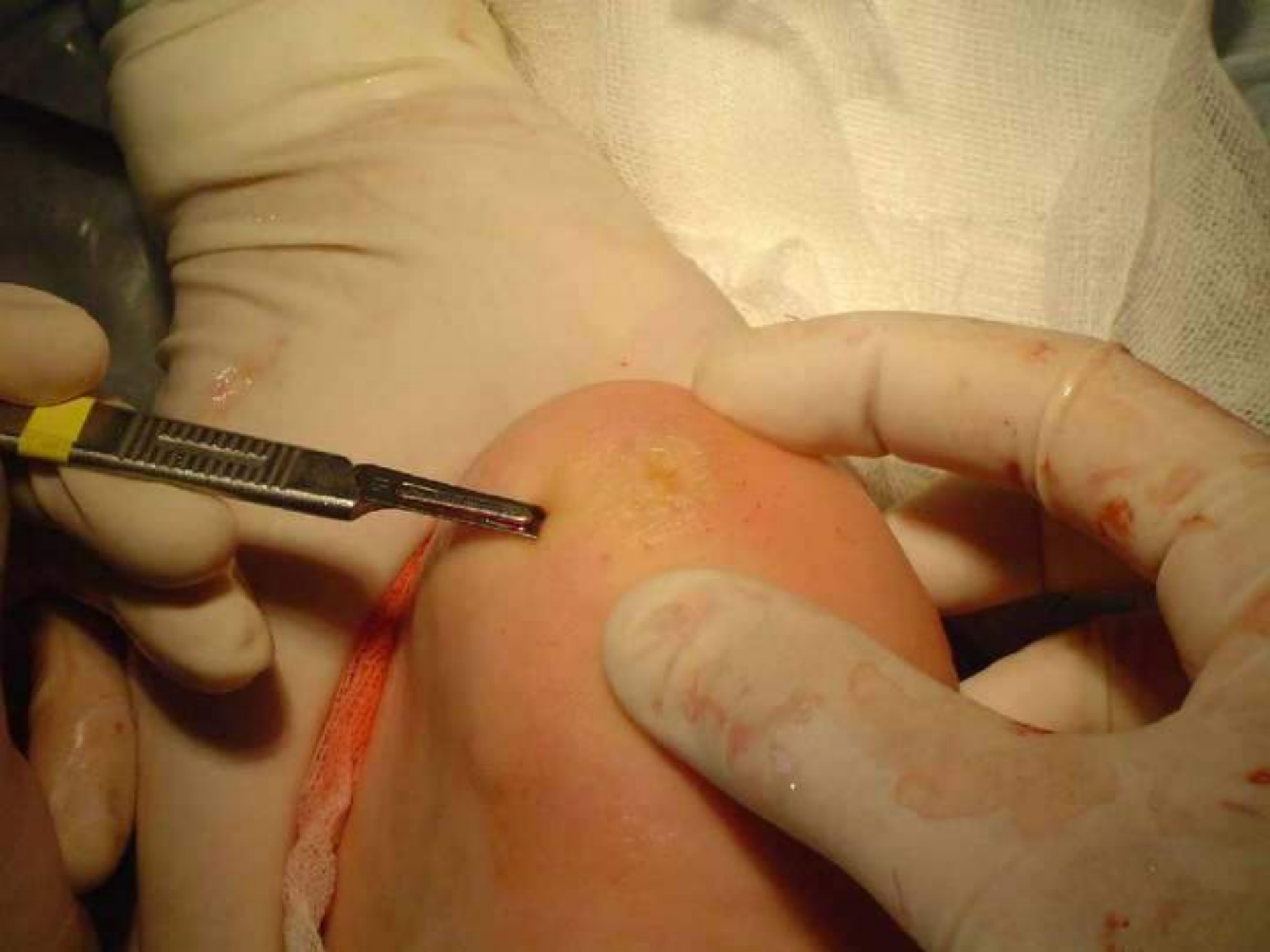
H: 7113

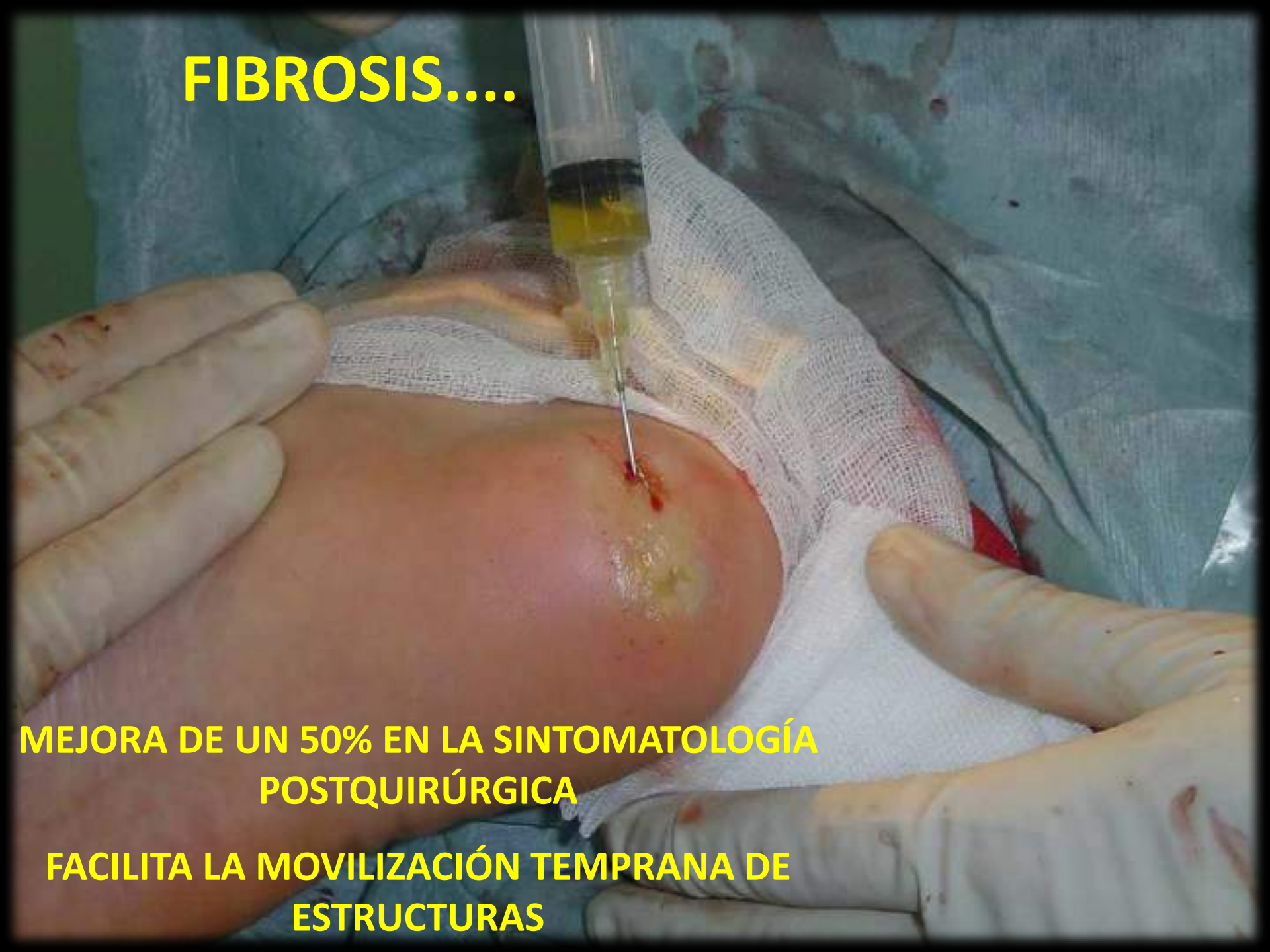16-ENERO-06

FIBROSIS....





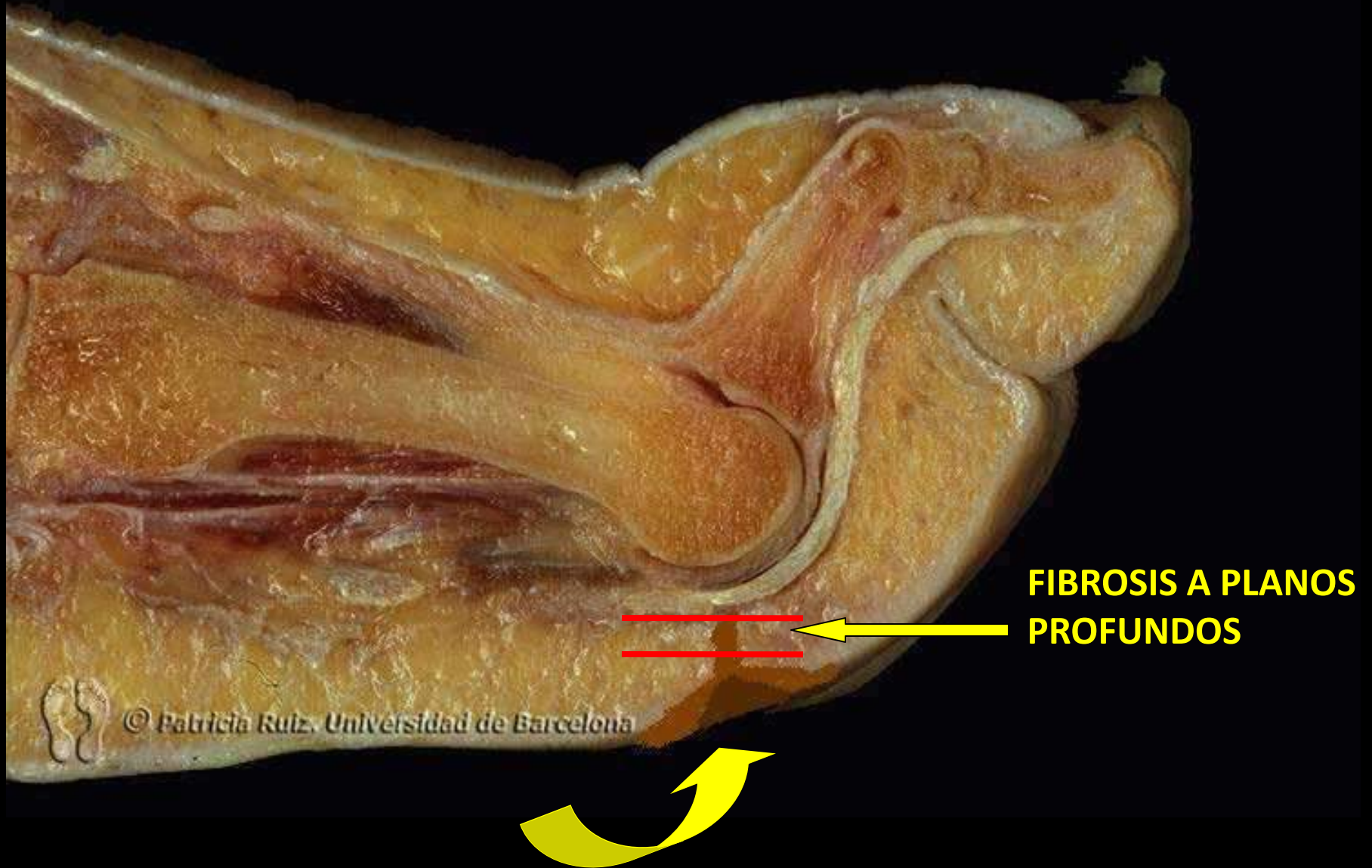
FIBROSIS....



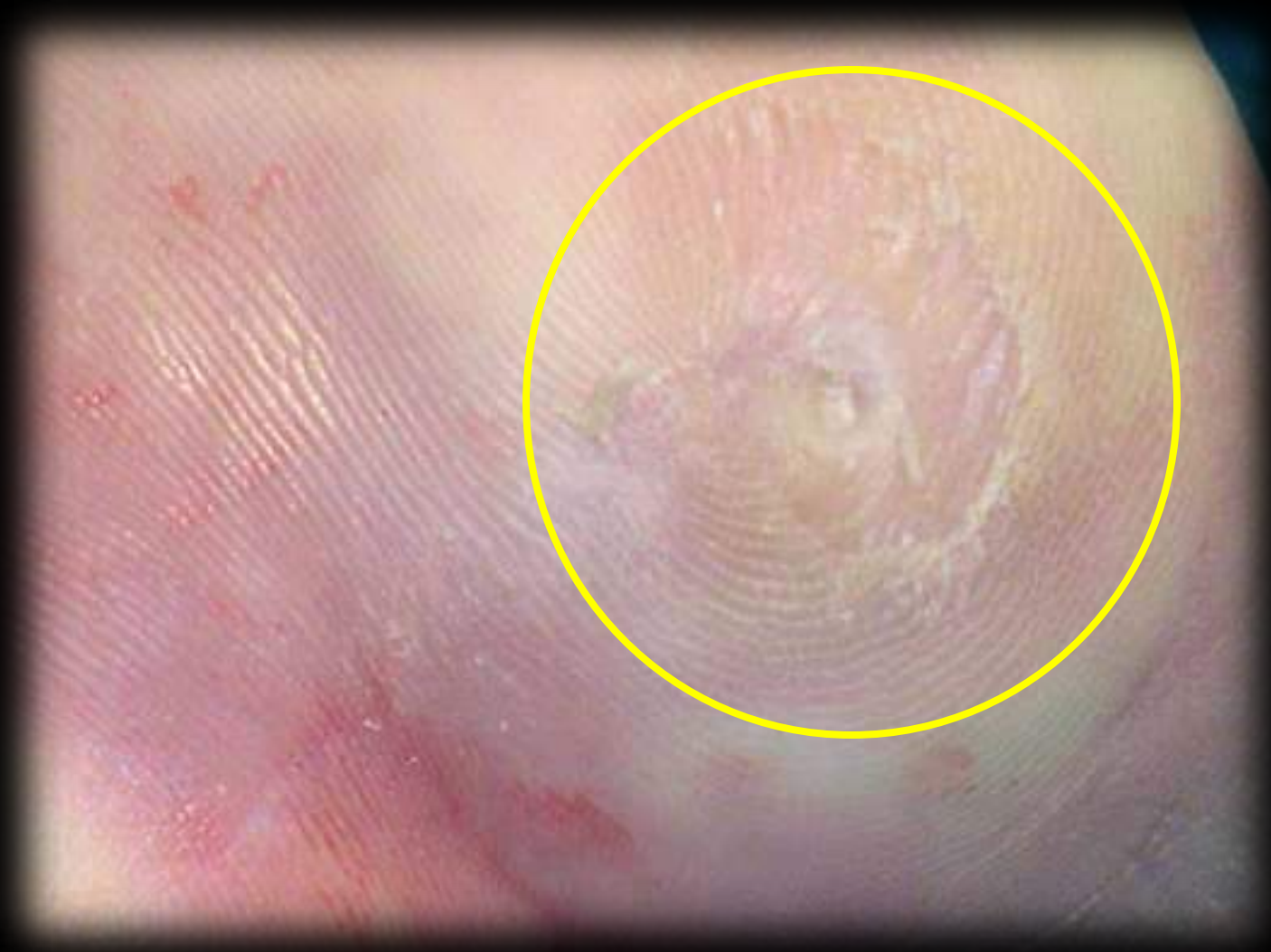**MEJORA DE UN 50% EN LA SINTOMATOLOGÍA
POSTQUIRÚRGICA**

**FACILITA LA MOVILIZACIÓN TEMPRANA DE
ESTRUCTURAS**

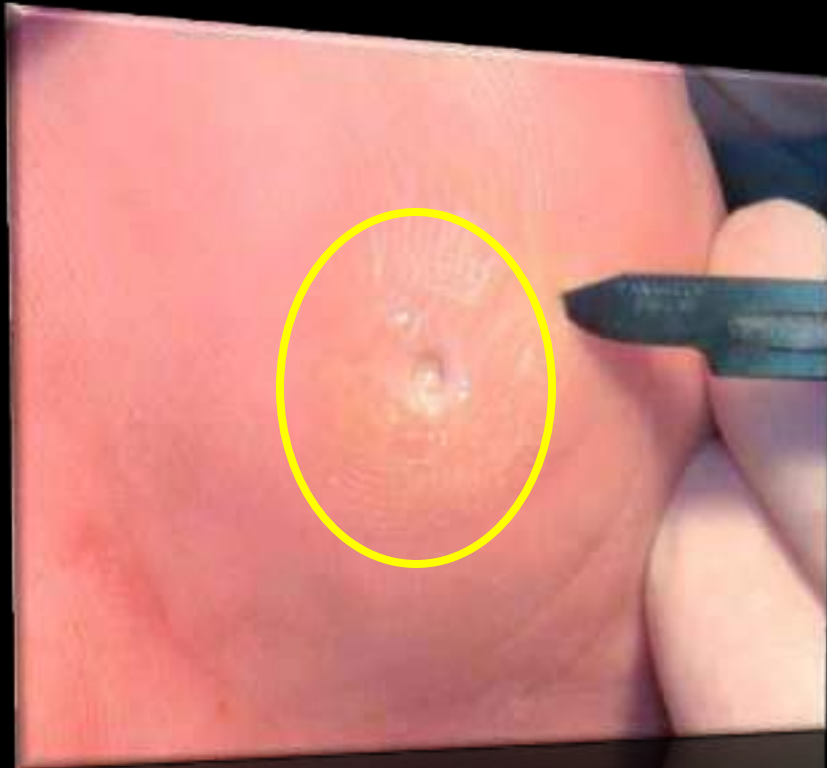ESQUEMA LESIONAL



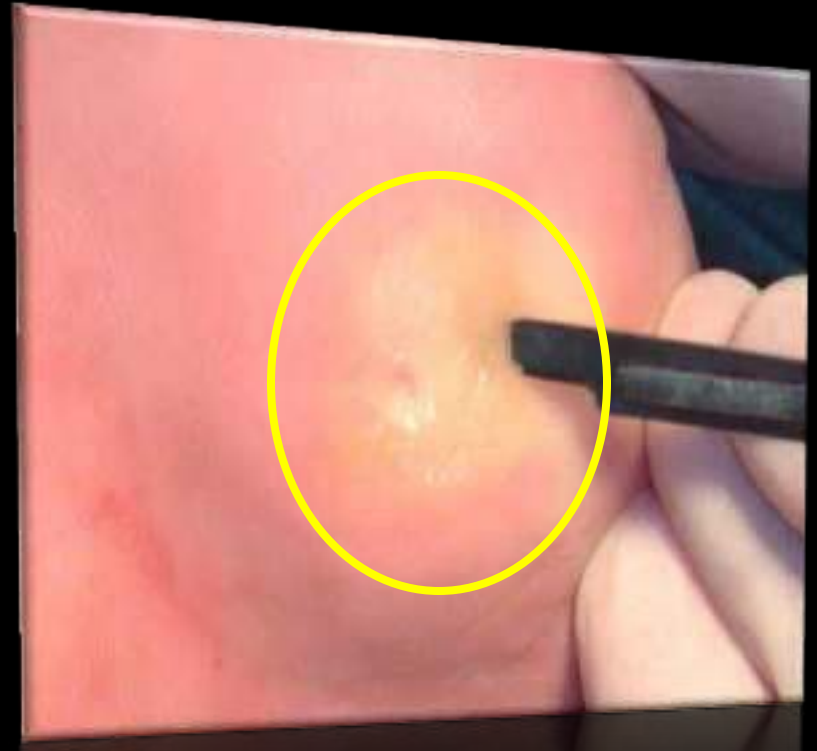LESIÓN



TÉCNICA

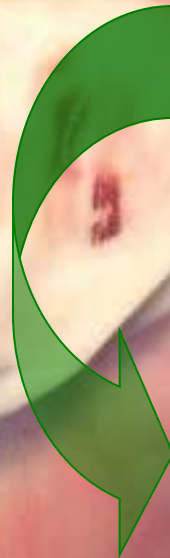
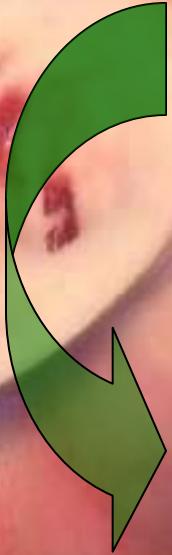
VIA DE ABORDAJE

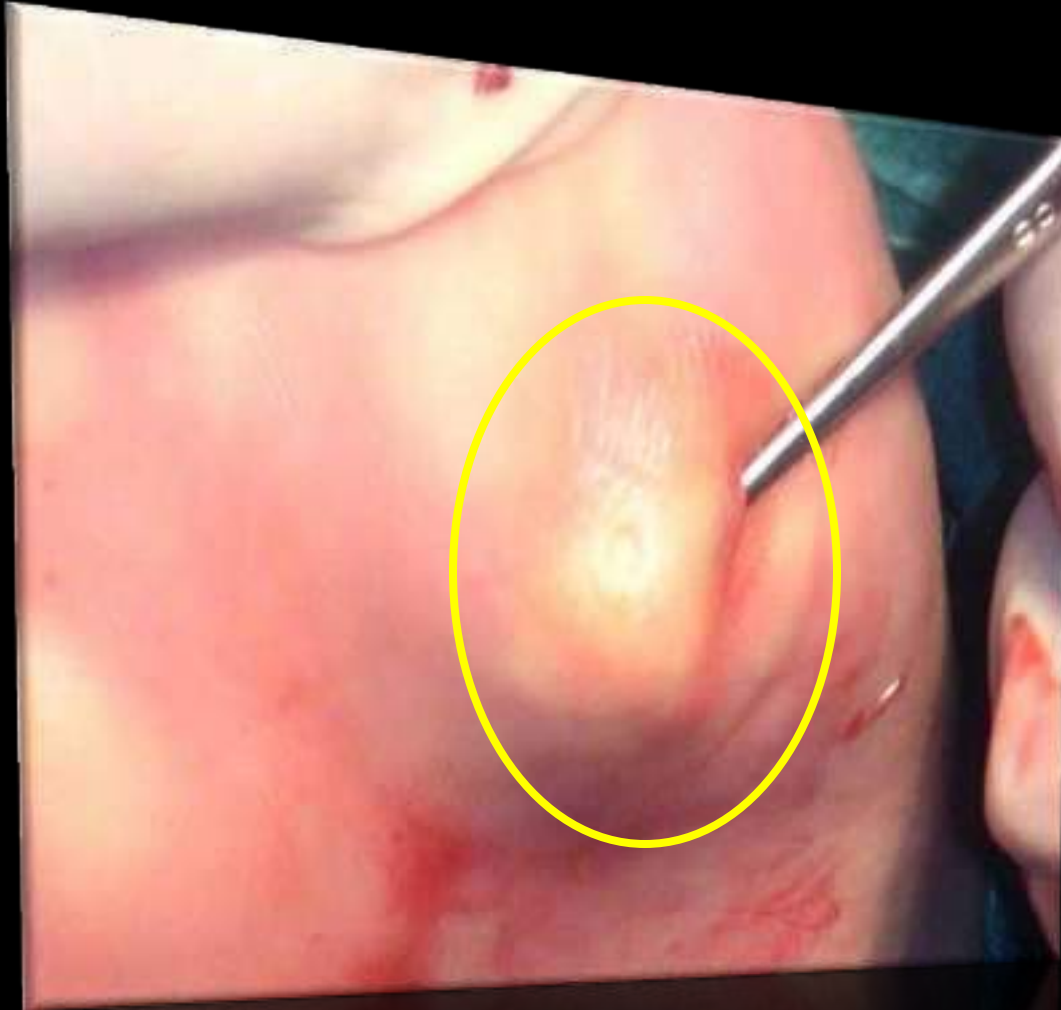

TÉCNICA

SEPARACIÓN DE PLANOS

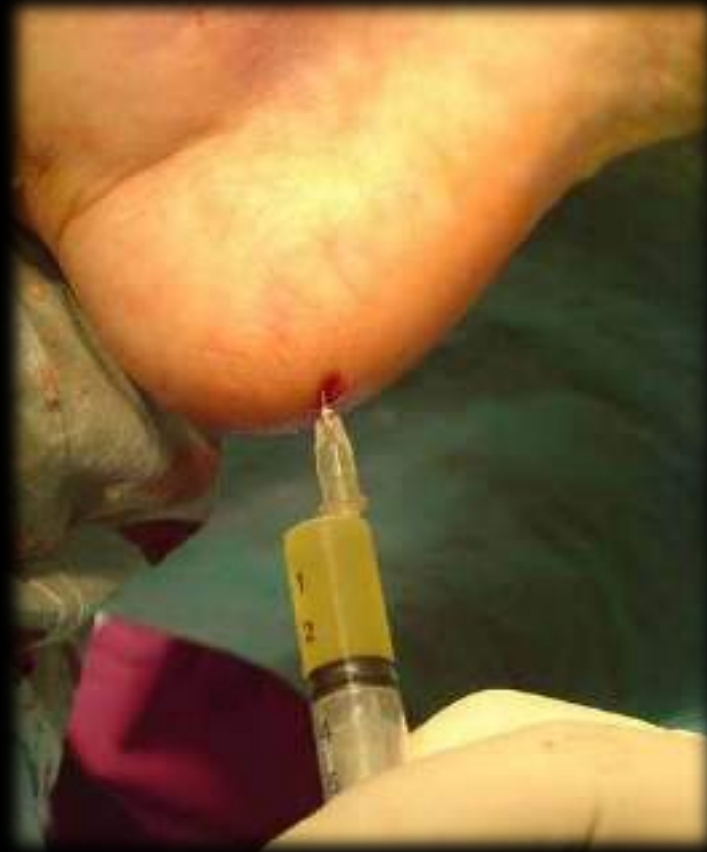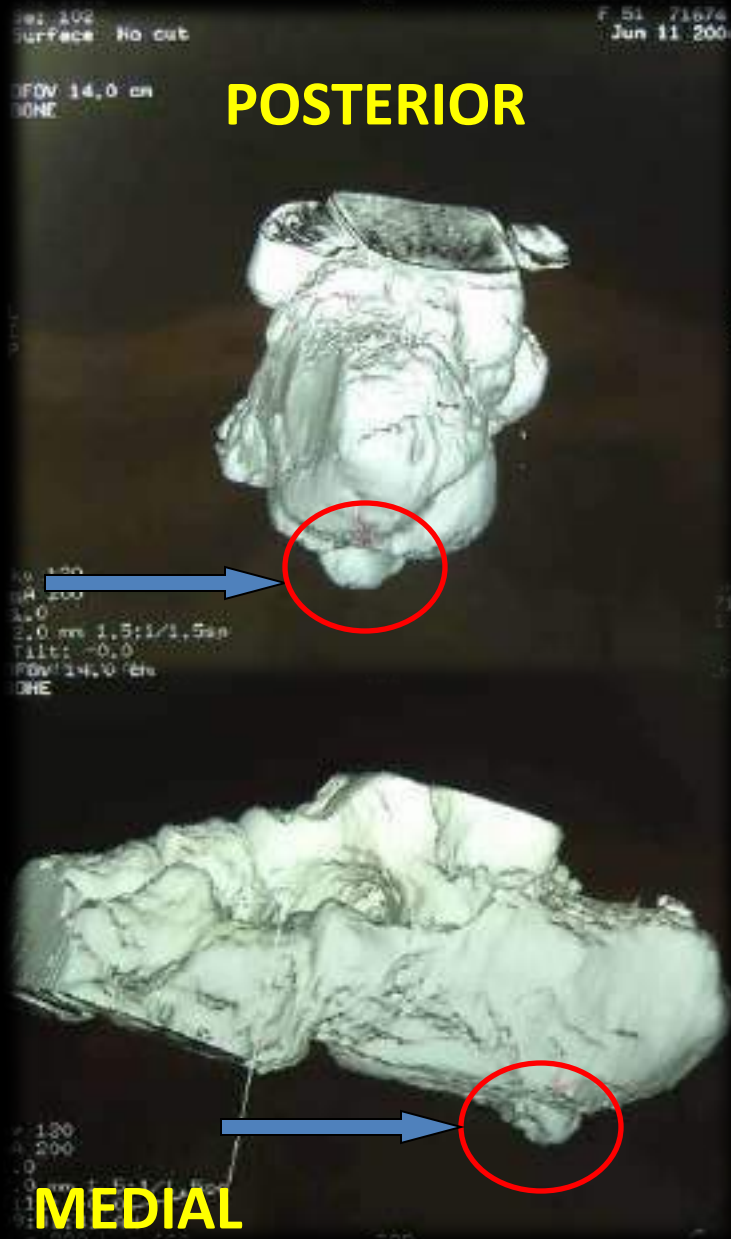


TÉCNICA



**CONFIRMACIÓN
SEPARACIÓN DE
ESTRUCTURAS**

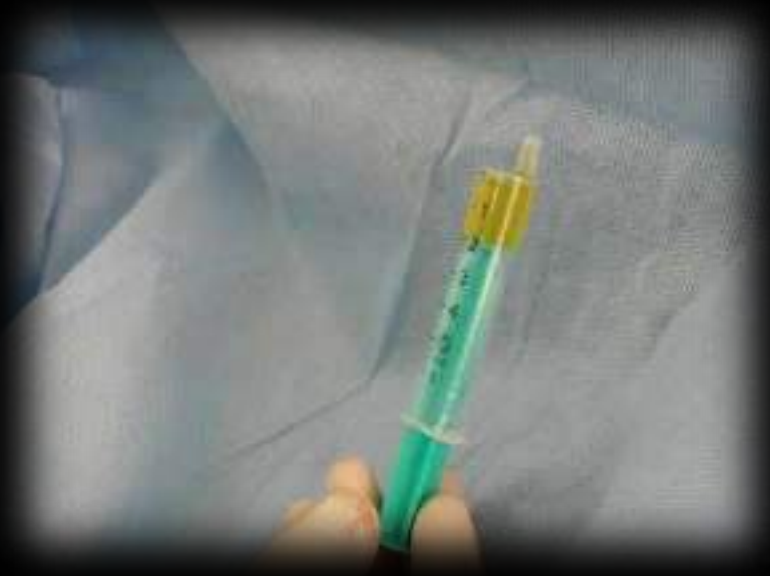
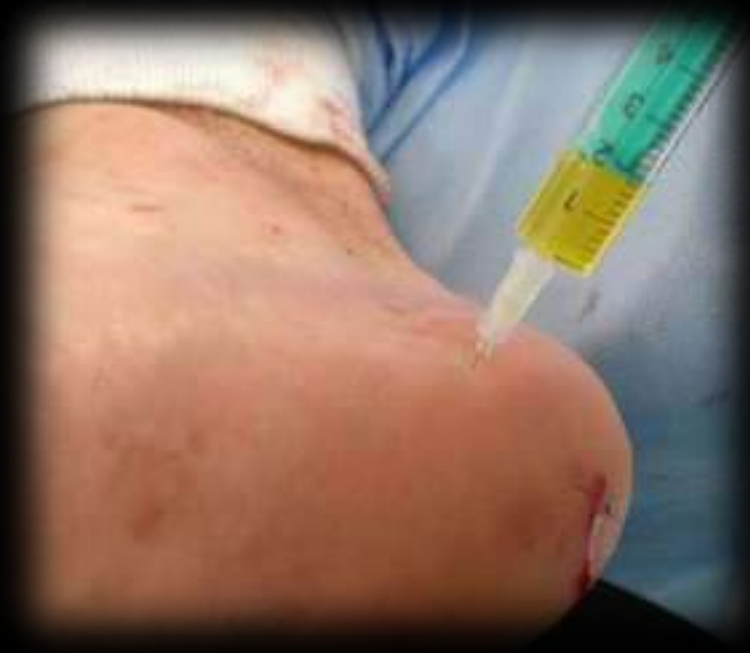ESPOLÓN....



DISMINUCIÓN TIEMPO ALTA EN 40%

NO FIBROSIS

NO INFLAMACIÓN LOCAL



VENTAJAS DE LA TÉCNICA

- ✓ MANEJO SENCILLO
- ✓ FÁCIL APLICACIÓN
- ✓ SE OBTIENE A PARTIR DE UNA PEQUEÑA CANTIDAD DE SANGRE
- ✓ NO SE UTILIZAN HEMODERIVADOS
- ✓ CONOCEMOS LA CINÉTICA DE LIBERACIÓN DE LO GFs
- ✓ EN LA TÉCNICA DE P.R.G.F. SABEMOS QUÉ GFs UTILIZAMOS ASÍ COMO SUS EFECTOS POSITIVOS

OBSERVACIONES

- ✓ **DISMINUCIÓN DEL TIEMPO DE LA CONSOLIDACIÓN ÓSEA EFECTIVA**
- ✓ **DISMINUCIÓN DE FIBROSIS**
- ✓ **DISMINUCIÓN DE EDEMA POSTQUIRÚRGICO**
- ✓ **NINGUNA INCIDENCIA DE PSEUDOARTROSIS**
- ✓ **EXCELENTE ACEPTACIÓN POR PARTE DEL PACIENTE**



La salud empieza
por los pies



CLÍNICA PIQUERAS

www.clinicapiqueras.com